Università degli studi di Pavia

Facoltà di Ingegneria

Corso di Laurea Specialistica in Ingegneria Biomedica

Ricostruzione 3D virtuale e fisica del pancreas con discriminazione semiautomatica tra parenchima sano e tessuto tumorale

Relatori:

Chiar.mo Prof. Ferdinando Auricchio

Chiar.mo Prof. Andrea Pietrabissa

Tesi di laurea specialistica di

Stefania Marconi

Anno Accademico
2010-2011

Introduzione

Il presente lavoro è stato sviluppato con l'intento di realizzare un modello 3D del pancreas, che permettesse di visualizzare posizione e morfologia della neoplasia pancreatica. Il modello anatomico è pensato per essere fornito al chirurgo, come supporto alla pianificazione preoperatoria. Si è sviluppato sia un modello virtuale, che consenta una visione completa della situazione anatomica, sia un modello fisico, prodotto con l'uso di stampanti 3D: il passaggio da un modello virtuale ad uno fisico ha l'obiettivo di massimizzare il grado di aderenza alla situazione reale, che il chirurgo si troverà ad affrontare in sala operatoria.

Lo sviluppo del lavoro si è basato sull'uso di immagini MDCT (CT multidetettore) e di una ricostruzione virtuale dell'addome, realizzata con un apposito tool, denominato "Endocas Segmentation Pipeline", sviluppato presso il laboratorio di ricerca "Endocas" di Pisa. Il tool permette di realizzare una segmentazione semiautomatica degli organi della cavità addominale, ovvero di marcare, in ogni slice della MDCT, i diversi organi con diversi colori e di realizzarne la ricostruzione volumetrica.

Il presente lavoro ha visto lo sviluppo di un tool che consenta di effettuare una discriminazione semiautomatica tra parenchima sano e tessuto tumorale e la produzione delle relative label. L'algoritmo alla base del tool è stato sviluppato in ambiente Matlab, mentre la ricostruzione 3D del modello è stata effettuata tramite il software ITK-Snap. Il lavoro svolto prevede di filtrare le MDCT rispetto alle label del pancreas, ottenute attraverso l'"Endocas Segmentation Pipeline", in modo da potersi concentrare solo sulla parte di immagine relativa a quest'organo. Il tool sviluppato effettua la discriminazione tra tessuto sano e tumorale sfruttando una particolare logica di classificazione, nota come logica

fuzzy. Questo approccio fornisce in uscita, per ogni pixel dell'immagine, la probabilità che esso appartenga al tumore. Per inizializzare correttamente le funzioni che attuano questa discriminazione, è necessaria l'interazione con l'utente, che dovrà indicare un punto dell'immagine relativo al tumore ed uno relativo al tessuto sano. La procedura è necessaria, data la somiglianza tra i toni di grigio relativi ai due tessuti. Il risultato è successivamente processato con operatori morfologici, per eliminare zone di rumore nell'immagine, ovvero punti che non appartengono al tumore, ma che sono classificati come tali.

Il risultato del tool, è una sequenza di label in cui il tumore è evidenziato con diversi livelli di confidenza, visualizzati con un'opportuna scala di falsi colori: più scuro dove si ha maggiore certezza che si tratti di tessuto tumorale, decrescendo verso toni più chiari, al diminuire della probabilità che appartenga al tumore. Le label così ottenute, possono essere visualizzate attraverso il software ITK-Snap, che permette di effettuare la ricostruzione 3D dell'immagine. Il modello virtuale è totalmente navigabile: è possibile ruotarlo e variare la trasparenza dei vari organi. Ciò consente sia una visione del quadro anatomico completo, sia un'esplorazione dettagliata del pancreas. E' possibile, ad esempio, visualizzare il parenchima pancreatico in trasparenza per osservare il tumore al suo interno, o scegliere di mettere in evidenza uno o più livelli di confidenza della neoplasia.

Il modello orientato alla stampa 3D si limita a riprodurre fisicamente le informazioni fondamentali per la valutazione e la pianificazione della resezione chirurgica: in esso compaiono il parenchima pancreatico, stampato in materiale semitrasparente, la neoplasia, il dotto di Wirsung ed i principali vasi peripancreatici arteriosi e portali, rispetto ai quali è importante valutare i rapporti della neoplasia. Il modello fisico rappresenta una nuova prospettiva per il chirurgo, che può toccare con mano l'anatomia dello specifico paziente.

Indice

Capitolo 1: Il pancreas 1

1.1 Cenni anatomo-fisiologici 1

1.2 Patologie tumorali 8

1.2.1 Tumori del pancreas endocrino 11

1.2.2 Tumori del pancreas esocrino 12

1.2.3 Adenocarcinoma duttale 13

1.2.4 Precursori del carcinoma invasivo 16

1.2.5 Modalità di diffusione della neoplasia 18

1.3 Diagnosi e stadiazione 21

1.3.1 Metodiche diagnostiche 23

1.3.2 MDCT con mezzo di contrasto:

il gold standard diagnostico 30

1.3.3 MDCT: protocollo di acquisizione 32

1.3.4 Stadiazione della neoplasia 37

1.3.5 Grado di infiltrazione vascolare 44

1.3.6 Criteri di resecabilità 45

1.4 Terapie chirurgiche 48

Capitolo 2: Ricostruzione 3D da immagini MDCT 53

2.1 Uso clinico 53

2.2 Segmentazione di un'immagine 57

2.3 Il software ITK-Snap 61

2.3.1 Il problema della segmentazione del pancreas 68

2.4 Endocas Segmentation Pipeline 70

Capitolo 3: Approccio alla segmentazione della neoplasia 78

3.1 Introduzione 78

3.2 Materiali e metodi 80

3.3 Import in ambiente Matlab 82

3.4 Metodiche di discriminazione 89

3.4.1 Applicazione alla neoplasia pancreatica 92

3.5 Logica fuzzy 95

3.5.1 Fuzzy set e membership function 95

3.5.2 Operatori logici 98

3.5.3 Fuzzy Inference System (FIS) 99

3.5.4 Applicazione alle immagini 104

Capitolo 4: FIS per la discriminazione semiautomatica tra neoplasia e parenchima sano 107

4.1 Valutazione dei possibili automatismi 107

4.2 Implementazione Matlab 110

4.2.1 Procedura interattiva 111

4.2.2 Membership function 113

4.2.3 Regole di valutazione 118

4.2.4 Passaggio degli input al sistema 120

4.3 Risultati 122

4.3.1 Post-processing dell'immagine 125

4.3.2 Filtraggio delle immagini 129

Capitolo 5: Il modello virtuale e fisico 131

5.1 Discretizzazione del codice colori 131

5.2 Export delle label dall'ambiente Matlab 133

5.3 Visualizzazione 3D 136

5.4 La stampa 3D 149

Capitolo 6: Conclusioni e sviluppi futuri 156

Bibliografia

Appendici

Ringraziamenti

Capitolo 1
Il pancreas

1.1 Cenni anatomo-fisiologici

Il pancreas è una voluminosa ghiandola annessa all'apparato digerente, impari e di tipo misto (esocrino-endocrino), avente forma allungata in senso trasversale ed appiattita in senso sagittale. È situato in posizione mediana, nello spazio retroperitoneale in corrispondenza della regione epigastrica, ed è adiacente alla maggior parte delle principali strutture dell'addome superiore (vedi figure 1.1-1.2). Rispetto alla colonna vertebrale è collocato all'altezza delle prime due vertebre lombari. Il pancreas è ricoperto da un sottile strato di tessuto connettivo, ma non presenta una capsula tissutale fibrosa. Il connettivo intraghiandolare, in connessione con la guaina più esterna, suddivide il parenchima in porzioni visibili ad occhio nudo, i lobuli.

Il parenchima pancreatico è caratterizzato da colorito giallastro e superficie lobulata: ha una lunghezza variabile tra i 12,5 e i 15 cm, un'altezza massima di 4 cm ed uno spessore di 1,5-2 cm. Il suo peso medio, nei soggetti giovani, è tra 70 e 110 g e tende a ridursi con l'avanzare dell'età [1][2][3][4].

Dal punto di vista anatomico, il pancreas, viene suddiviso in tre porzioni, che prendono il nome rispettivamente di testa, corpo e coda del pancreas (vedi figura 1.3).

- La **testa**, la parte più spessa e voluminosa dell'organo, è accolta all'interno della curva del duodeno, in cui il pancreas esocrino riversa i propri enzimi digestivi. Essa si prolunga inferiormente nel **processo uncinato**, che sulla faccia anteriore presenta un solco nel quale decorrono i vasi mesenterici

superiori. La testa del pancreas è rivestita anteriormente dal peritoneo ed è in rapporto con la parte pilorica dello stomaco e con la parte superiore del duodeno. La parte posteriore è rivestita dalla fascia retropancreatica, che la separa dal coledoco, dalla vena porta e dalla vena cava inferiore. La zona di passaggio tra testa e corpo prende il nome di **istmo pancreatico** [1][3][5].

- Il **corpo**, leggermente obliquo dal basso verso l'alto, è disposto frontalmente rispetto all'aorta e alla vena cava. In sezione si presenta di forma triangolare-prismatica. Anteriormente contrae rapporti con il peritoneo della borsa omentale e con la parete posteriore dello stomaco. La parte posteriore è rivestita dalla fascia retropancreatica ed è in rapporto con la vena mesenterica superiore, l'aorta, la ghiandola surrenale e il rene di sinistra [1].
- La **coda**, la porzione più esile dell'organo, si estende fino alla faccia gastrica della milza, in direzione antero-superiore rispetto alla testa. La parte posteriore è in rapporto con il rene sinistro, mentre l'apice del pancreas è collegato all'ilo della milza dal legamento pancreatico-lienale [1][5].

Il pancreas è irrorato dalle arterie pancreatico-duodenali superiori ed inferiori, che provengono dall'arteria celiaca e da vasi originatisi dall'arteria splenica. Le arterie pancreatico-duodenali superiori (anteriore e posteriore) nascono come rami dell'arteria gastroduodenale, ramo dell'arteria celiaca. Le arterie pancreatico-duodenali inferiori (anteriore e posteriore) provengono dall'arteria mesenterica superiore. L'arteria splenica, invece, dà origine a numerosi piccoli rami ed in genere a tre grandi vasi: la pancreatica dorsale, la pancreatica magna e la pancreatica caudale. Il drenaggio venoso refluisce completamente nel sistema venoso portale: è costituito dalle vene pancreatiche che drenano corpo e coda e sboccano nella vena splenica e dalle vene pancreatico-duodenali che sboccano nella vena splenica o direttamente nella vena porta. La rete linfatica, particolarmente ricca, drena nei linfonodi pancreatico-lienali e celiaci.

L'innervazione efferente è sotto il controllo vagale, mentre le vie afferenti decorrono lungo i nervi splancnici [1][5].

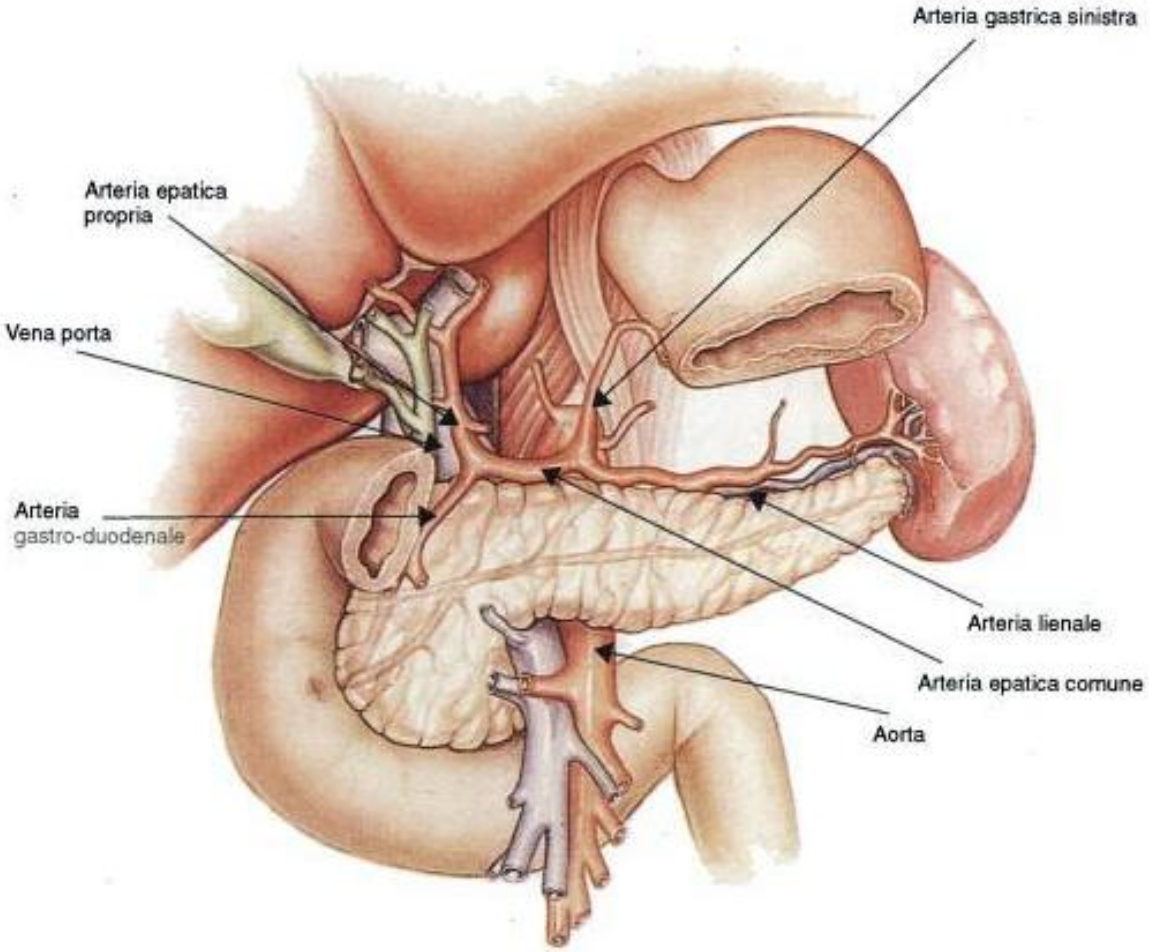

Figura 1.1: Rappresentazione schematica del pancreas in visione anteriore [5].

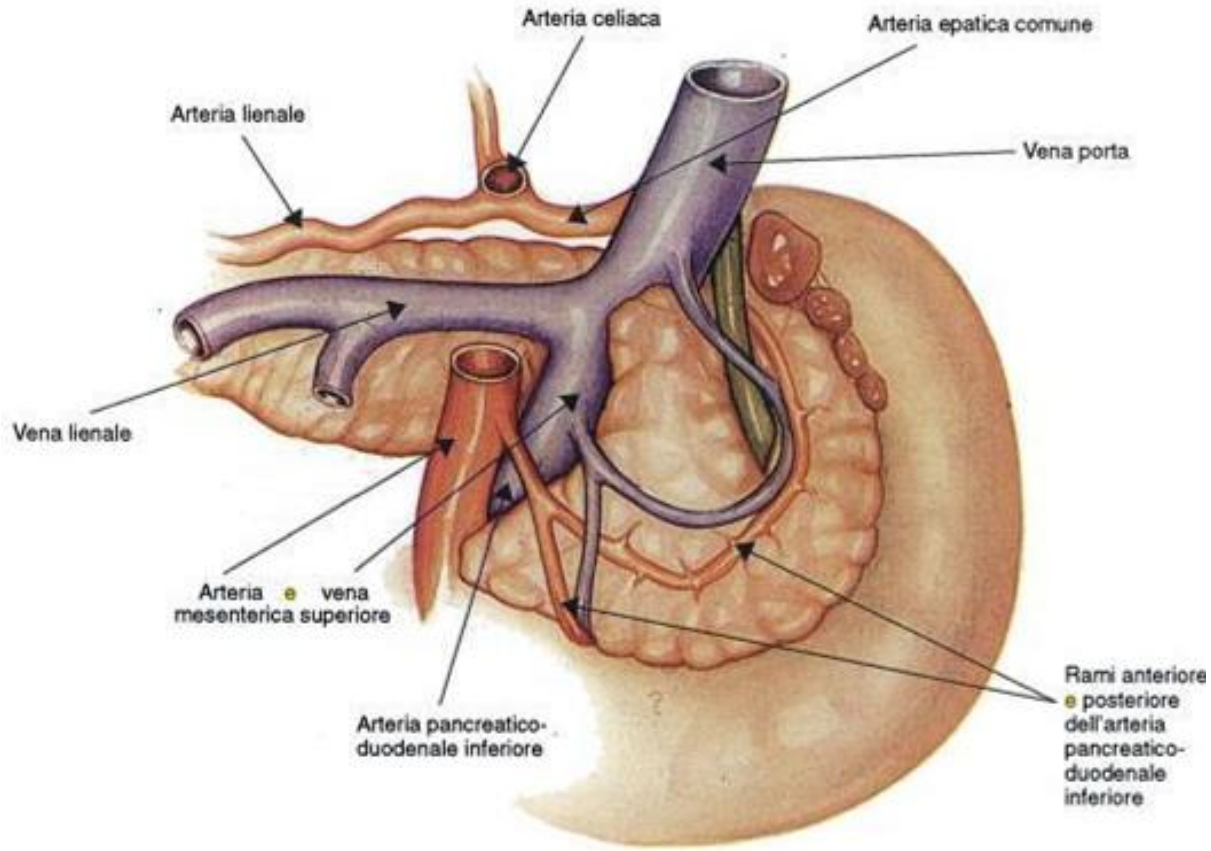

Figura 1.2: Rappresentazione schematica del pancreas in visione posteriore [5].

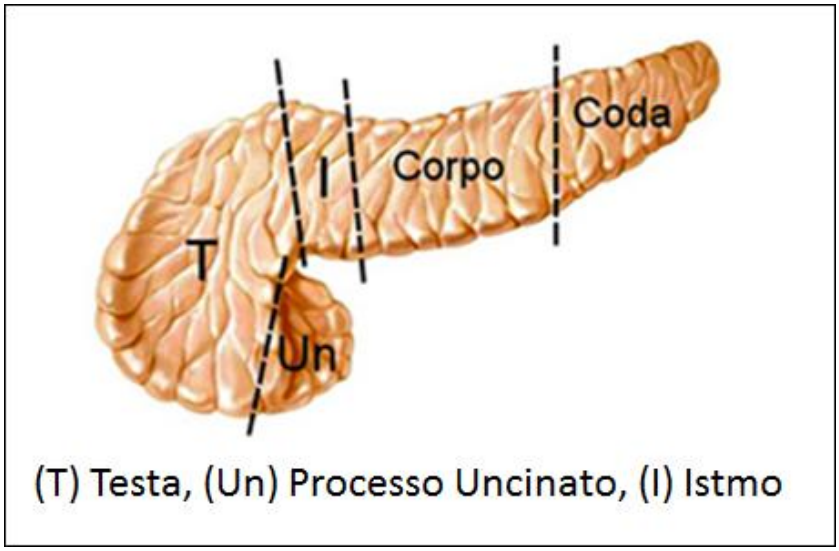

Figura 1.3: Porzioni anatomiche del pancreas [6].

Il pancreas è una ghiandola a duplice funzione, esocrina ed endocrina. La componente esocrina rappresenta l'80% , quella endocrina il 2%, mentre il

restante 18% è costituito da setti di tessuto connettivo contenenti vasi, nervi, linfatici e dotti secretori.

Le subunità funzionali del pancreas esocrino sono gli acini: ciascuno è formato da uno strato singolo di cellule organizzate a formare uno spazio sferico, il lume dell'acino, in cui si raccoglie il secreto. Da qui il secreto confluisce nei dotti intralobulari, che si anastomizzano a formare i dotti interlobulari, che sboccano a loro volta nel dotto pancreatico principale (Wirsung).

I succhi pancreatici prodotti dalla componente esocrina, sono riversati nel duodeno, attraverso due dotti escretori.

- **Dotto pancreatico principale**, o dotto di Wirsung: inizia in corrispondenza della coda e percorre tutta la ghiandola, aumentando di calibro in prossimità del duodeno, dove raggiunge i 3 mm di diametro. Il dotto si unisce al coledoco, per poi sboccare a livello della II porzione del duodeno, in corrispondenza della papilla duodenale maggiore (o papilla di Vater), e vi riversa il suo contenuto attraverso lo sfintere di Oddi.
- **Dotto pancreatico accessorio**, o dotto di Santorini: origina dal dotto principale, rispetto al quale ha calibro molto inferiore, a livello dell'istmo. Attraversa la testa del pancreas per sfociare nel duodeno in corrispondenza della papilla duodenale minore, circa 2 cm sopra l'ampolla di Vater. Talvolta può presentare uno sbocco anche nel dotto principale.

I dotti pancreatici principale ed accessorio, presentano una certa variabilità anatomica: una variante clinicamente importante è il "pancreas divisum" in cui diverse porzioni del pancreas presentano un drenaggio del tutto separato [1][5][7].

I succhi pancreatici prodotti dalla componente esocrina possono essere suddivisi in costituenti inorganici ed organici. I principali componenti inorganici sono acqua, sodio, potassio, cloro e bicarbonato: derivano dall'attività escretoria delle cellule epiteliali dei dotti, il cui prodotto ha il compito di portare l'ambiente duodenale a un ph ottimale (ph = 6,8) per l'attività degli enzimi pancreatici che vi

devono agire, e per neutralizzare l'acidità dei succhi gastrici. La velocità di produzione del succo pancreatico è di 0,2-0,3 ml/min a riposo, ma può raggiungere i 4 ml/min dopo stimolo con secretina, il principale mediatore dell'aumento della portata volumetrica. Il volume medio giornaliero prodotto è di 1,5 l.

La componente organica dei succhi pancreatici è composta da vari tipi di enzimi digestivi, prodotti dalle cellule acinose, deputati alla digestione della maggior parte delle sostanze introdotte con l'alimentazione: tra essi, in particolare, lipasi, amilasi e proteasi, che demoliscono rispettivamente i grassi, i carboidrati e le proteine, a cui si aggiungono ribonucleasi e desossiribonucleasi, enzimi attivi sugli acidi nucleici. Per proteggere il pancreas dall'autodigestione, gli enzimi proteolitici sono prodotti in forma inattiva, per poi essere attivati nel lume intestinale da una peptidasi di natura glicoproteica.

La componente endocrina è costituita da aggregati di cellule, le isole di Langherans, che sono in contatto con le cellule degli acini, che le circondano, e con i capillari pancreatici, in cui riversano il loro secreto. Queste cellule rappresentano circa l'1-2% del pancreas e sono collocate principalmente a livello del corpo-coda.

Sono costituite da diversi tipi cellulari, di cui i due principali, producono ormoni regolatori del livello di glucosio nel sangue.

- Le cellule α (20%) producono glucagone.
- Le cellule β (75%) producono insulina.
- Le cellule δ, più rare, producono somatostatina, che inibisce la produzione sia di insulina che di glucagone.
- Le cellule PP, presenti anch'esse in minore quantità, producono polipeptide pancreatico.
- Le cellule ε, le meno rappresentate (meno dell'1% delle cellule insulari), producono ghrelina, una sostanza prodotta anche dalla mucosa gastrica ed il cui ruolo non è ancora ben conosciuto [1][5][8][9].

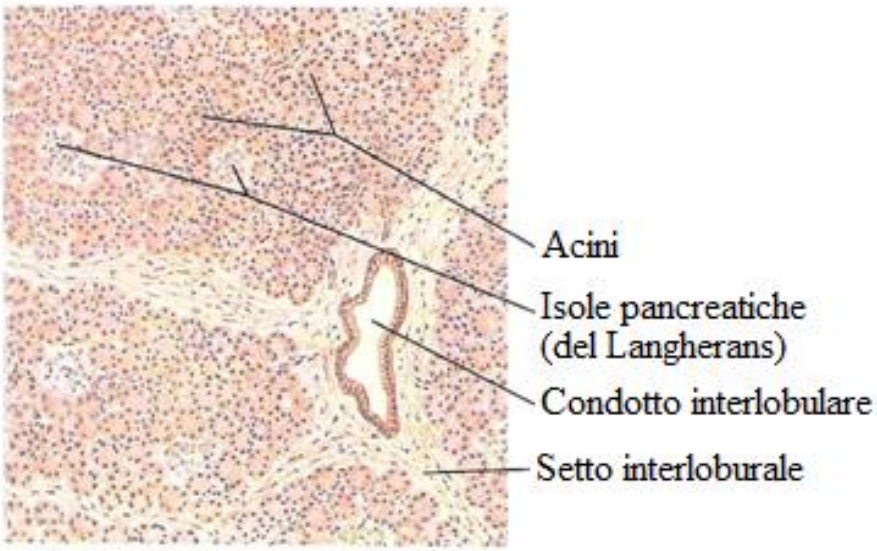

Figura 1.4: Sezione del pancreas a piccolo ingrandimento [10].

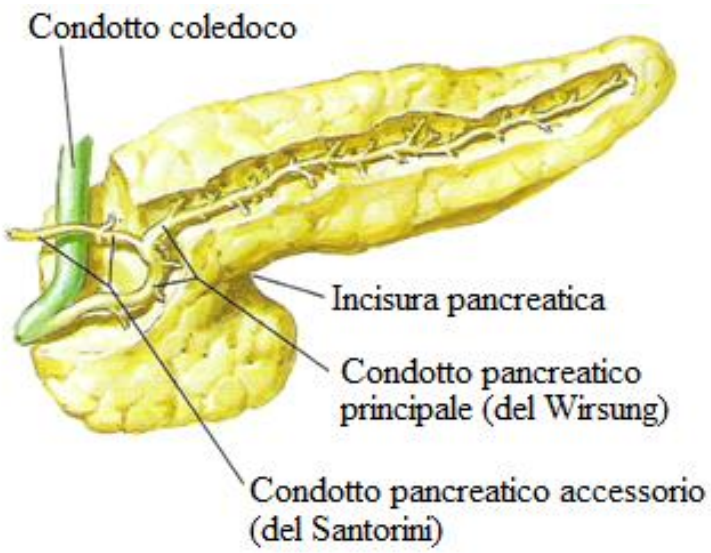

Figura 1.5: Dettaglio del sistema duttale pancreatico [10].

1.2 Patologie tumorali

Le patologie tumorali a carico del pancreas rappresentano, attualmente, la quarta causa di morte per cancro negli Stati Uniti, dove nel 2010 si sono registrati 43.140 nuovi casi in ambo i sessi, e 36.800 decessi per patologie tumorali pancreatiche [11][12]. Il carcinoma del pancreas esocrino rappresenta circa il 90% di tutte le neoplasie pancreatiche. Negli ultimi trent'anni, la sua incidenza in Europa e negli Stati Uniti è significativamente aumentata: si colloca al decimo posto tra le neoplasie solide più frequenti. Nella popolazione maschile rappresenta la quarta causa di morte per neoplasia (dopo il polmone, il colon-retto e la prostata) mentre tra le donne si colloca al quinto posto (dopo la mammella, il colon-retto, l'utero-annessi, e il polmone) [13][14].

Nonostante il miglioramento delle tecniche chirurgiche, delle cure perioperative e delle terapie coadiuvanti, la prognosi del paziente affetto da carcinoma del pancreas resta comunque infausta nella maggior parte dei casi, a causa di diagnosi spesso tardive. La sopravvivenza ad un anno è passata dal 15,2% nella decade 1977-81 al 21,6% nel periodo 1997-2001, come illustrato in figura 1.6 [11].

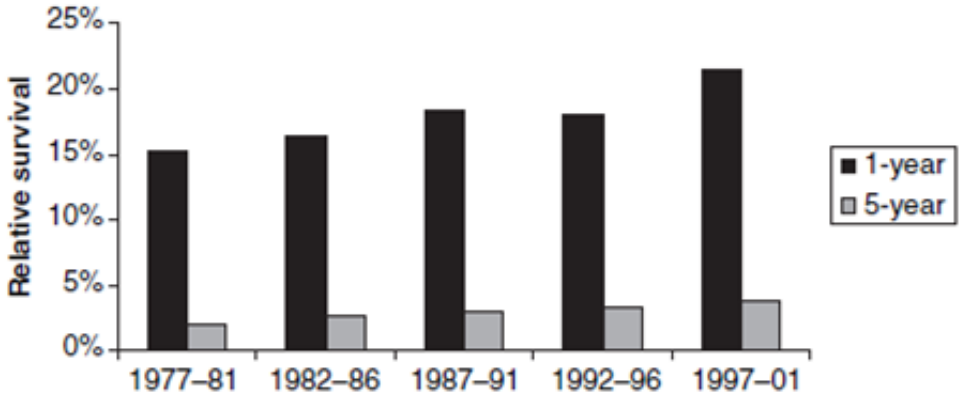

Figura 1.6: Sopravvivenza relativa ad 1 e 5 anni in 58.655 pazienti con cancro al pancreas, in 5 periodi consecutivi [11].

Il carcinoma pancreatico presenta una certa variabilità in termini di età, sesso e razza. L'80% dei casi si registra nella popolazione con età compresa tra i 60 e gli 80 anni. Anche il trend italiano è piuttosto in linea con queste statistiche: le decadi di età maggiormente colpite sono quelle tra i 50 e i 70 anni, come mostrato di seguito.

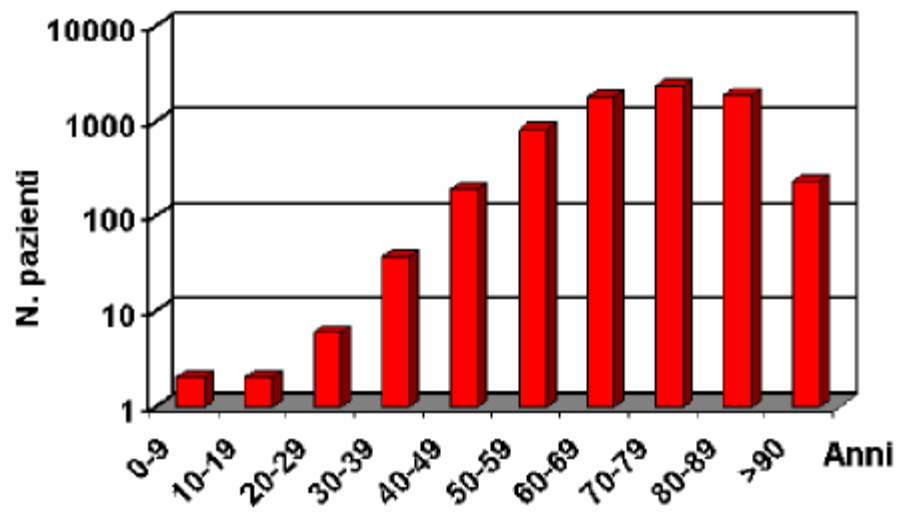

Figura 1.7: Distribuzione per decadi di età del cancro del pancreas in 7204 pazienti italiani [15].

La popolazione maschile è colpita, in media, il 30% in più rispetto a quella femminile e l'incidenza del carcinoma del pancreas risulta circa il 50% più alta nella popolazione nera americana rispetto a quella bianca e ad altre razze [11][14]. Oltre ai fattori demografici, studi epidemiologici hanno individuato anche alcuni fattori ambientali e stili di vita come fattori di rischio di carcinoma pancreatico. Tra essi, il principale risulta l'abitudine al fumo: recenti studi che hanno osservato come il 25-29% dei tumori pancreatici si associ all'abitudine al fumo, hanno rafforzato l'ipotesi dell'azione di carcinogenesi svolta dalle amine aromatiche ed eterocicliche contenute nel fumo di sigaretta. Anche la dieta è ritenuta un altro fattore di rischio per lo sviluppo di neoplasie pancreatiche: in particolare il consumo di carni rosse e di grassi (colesterolo) sembra aumentarne il rischio.

Per quanto concerne le mutazioni genetiche associate allo sviluppo di queste neoplasie, merita una menzione il proto-oncogene K-ras, che si trova mutato in oltre l'85% dei casi, e la cui mutazione conduce ad una crescita incontrollata delle cellule. Accanto a questa mutazione si riscontrano l'inattivazione di tre geni oncosoppressori quali p53 (60% dei casi), p16 (95%) e SMAD4, precedentemente noto come DCP4 (50%), e il gruppo di geni MADH4 (53%) e BRCA2 (10%). La mutazione di K-ras è verosimilmente legata all'inizio della cancerogenesi, mentre l'inattivazione degli oncosoppressori è un evento più tardivo nel processo di trasformazione neoplastica. In molti tumori pancreatici si riscontrano complessi riarrangiamenti cromosomici, indice di una instabilità genomica presente nelle prime tappe della tumorigenesi e che è dovuta alla mutazione di geni coinvolti nella riparazione del DNA e nella segregazione dei cromosomi. Attualmente non esistono marker specifici per le neoplasie tumorali che abbiano rilevanza diagnostica: essi sono, comunque, utili nel monitoraggio dell'efficacia del trattamento e nel follow-up di pazienti con apparente assenza della malattia [9]. Il marker CA 19-9, una glicoproteina di membrana prodotta dalle cellule tumorali, è considerato il più sensibile, ma la sua specificità resta bassa. Per questo è stata ipotizzata la ricerca del K-ras mutato nelle feci , nel secreto duodenale o pancreatico come possibile marcatore precoce [16][17].

L'osservazione delle mutazioni genetiche nel carcinoma del pancreas, strettamente correlate agli aspetti istologici, ha permesso lo sviluppo, in tempi recenti, di modelli di progressione verso la trasformazione neoplastica, di cui si tratterà nella sezione 1.2.4.

Le neoplasie del pancreas possono essere essenzialmente suddivise in neoplasie del pancreas esocrino, che rappresentano il 99% del totale, e quelle del pancreas endocrino (1%), e, come avviene per tumori a carico di altre parti anatomiche, possono essere benigni o maligni.

1.2.1 Tumori del pancreas endocrino

Le neoplasie del pancreas endocrino derivano dalle cellule che costituiscono le isole di Langherans: sono comunemente distinte in forme funzionanti e non funzionanti, in base alla capacità di produrre e versare nel sangue ormoni, i quali sono responsabili di una sindrome caratteristica legata al tipo di ormone secreto. I tumori endocrini del pancreas possono essere benigni e maligni, questi ultimi a loro volta distinti in base all'aggressività (bassa o alta). Tipicamente si riscontrano tumori nella forma benigna (adenomi), ma sono presenti anche forme, più rare, maligne (carcinomi). Tra i tumori endocrini funzionanti, il più diffuso è l'insulinoma, che costituisce circa il 60% dei casi e la cui sintomatologia clinica è rappresentata dalla sindrome di Whipple. I sintomi sono causati dalla produzione autonoma di insulina da parte del tumore, responsabile della caratteristica ipoglicemia. In generale, oltre all'insulinoma, si distinguono altre quattro categorie di tumori endocrini funzionanti: gastrinoma, glucagonoma, VIPoma, PPoma e somatostatinoma. In alcuni casi, però, il tumore può produrre diversi tipi di ormoni contemporaneamente. I tumori non funzionanti, invece, non producono alcuna sostanza e non comportano sintomi caratteristici come quelli relativi ai tumori funzionanti, e per questo sono spesso diagnosticati solo ad uno stadio avanzato, in cui è già presente diffusione extra-pancreatica. Esistono anche forme che si associano alle sindromi endocrine dette MEN (Multiple Endocrine Neoplasia) in cui si riscontrano, oltre alla neoplasia pancreatica, neoplasie delle paratiroidi e dell'ipofisi.

Rispetto ai tumori esocrini del pancreas, la sopravvivenza, a parità di stadio della malattia, è nettamente più lunga rispetto al classico carcinoma pancreatico. Per questo motivo e per le differenze nel trattamento chirurgico o medico, è necessario giungere alla conferma istologica dopo asportazione chirurgica o con biopsia percutanea nei casi non operabili [18][19][20][21].

Figura 1.8: Immagine CT di pancreas con presenza di insulinoma (freccia), caratterizzato da ipervascolarizzazione [22].

1.2.2 Tumori del pancreas esocrino

I tumori della componente esocrina sono i più frequenti. Nella classificazione dell'Organizzazione Mondiale della Sanità, le neoplasie del pancreas sono distinte in tre gruppi a comportamento biologico differente: benigno, ad incerto potenziale di malignità (o *borderline*) e maligno (vedi figura 1.9). I tumori benigni appartenenti a questa categoria sono molto rari e rappresentano il 6-10% del totale delle neoplasie del pancreas esocrino. Tra essi, i più diffusi sono: tumore a cellule acinari, cistoadenoma sieroso e cistoadenoma mucinoso. Gli ultimi due appartengono ad una categoria tumorale detta neoplasie cistiche, caratterizzate da bassa incidenza rispetto alle altre neoplasie pancreatiche (5% dei casi): queste neoplasie , che colpiscono tipicamente le donne, possono essere uni o multi lobulate e sono tipicamente formazioni arrotondate rivestite da una capsula traslucida. Molto importante è l'identificazione del cistadenoma mucinoso, in quanto rappresenta una forma di passaggio da un tumore benigno ad uno maligno (adenocarcinoma mucinoso) [9][23].

Tra i tumori maligni il più frequente è certamente l'adenocarcinoma duttale, che rappresenta da solo il 95% dei tumori pancreatici: la casistica utilizzata per lo sviluppo del presente lavoro è costituita interamente da pazienti affetti da questo tipo di neoplasia, che sarà dettagliata nella sezione successiva. Tra le altre varianti tumorali maligne della componente esocrina, meno frequenti, troviamo: adenocarcinoma mucinoso, carcinoma a cellule acinari, adenocarcinoma squamoso, carcinoma anaplastico.

1 EPITHELIAL TUMOURS
Benign
Serous cystadenoma
Mucinous cystadenoma
Intraductal papillary-mucinous adenoma
Mature teratoma

Borderline (Uncertain Malignant Potential)
Mucinous cystic tumour with moderate dysplasia
Intraductalpapillary-mucinous tumour with moderate dysplasia
Solid-pseudopapillary tumour

Malignant
Severe ductal dysplasia/carcinoma in situ
Ductal adenocarcinoma
- Mucinous noncystic carcinoma
- Signet-ring cell carcinoma
- Adenosquamous carcinoma
- Undifferentiated (anaplastic) carcinoma
- Mixed ductal-endocrine carcinoma

Osteoclast-like giant cell tumour
Serous cystadenocarcinoma
Mucinous cystadenocarcinoma
- Noninvasive
- Invasive

Intraductal papillary-mucinous carcinoma
- Noninvasive
- Invasive (papillary-mucinous carcinoma)

Acinar cell carcinoma
- Acinar cell cystadenocarcinoma
- Mixed acinar-endocrine carcinoma

Pancreatoblastoma
Solid-pseudopapillary carcinoma
Miscellaneous carcinomas

2 NON-EPITHELIAL TUMOURS

3 SECONDARY TOMOURS

4 TUMOUR-LIKE LESIONS

Figura 1.9: Classificazione dei tumori del pancreas esocrino [24].

1.2.3 Adenocarcinoma duttale

La maggior parte delle neoplasie maligne del pancreas esocrino è rappresentata, come già detto, da adenocarcinomi di cui esistono diverse varianti istologiche. La forma più frequente, che si riscontra nel 80-90% dei casi, è la forma di tipo duttale. Tipicamente il tumore è localizzato alla testa del pancreas (70% dei casi), ed ha origine a destra della confluenza tra la vena mesenterica superiore e la vena porta. Meno frequente è la localizzazione al corpo del pancreas (15%): questi

tumori originano tra il bordo sinistro della vena mesenterica superiore ed il bordo sinistro dell'aorta. Nel 10% dei casi, si riscontrano tumori della coda del pancreas, in cui il tumore origina tra il bordo sinistro dell'aorta e l'ilo della milza. Talvolta il tumore può essere diffuso a tutta la ghiandola (5%) o vi può essere un interessamento plurifocale [9][16].

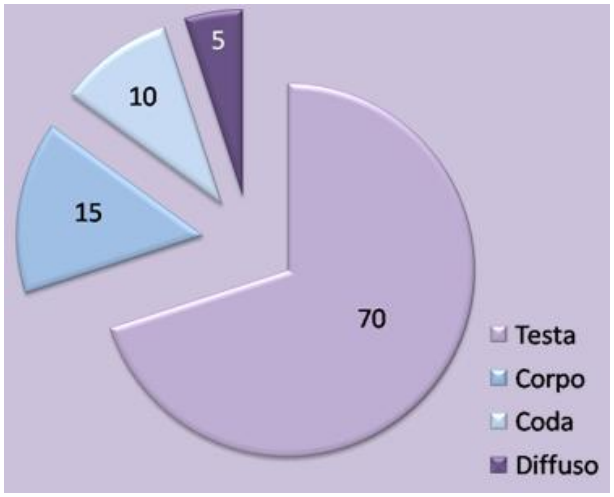

Figura 1.10: Schema della distribuzione della localizzazione degli adenocarcinomi del pancreas [25].

Da un punto di vista macroscopico, questi tumori sono caratterizzati da abbondante stroma fibroso, che può rappresentare oltre il 50% della massa tumorale e che è responsabile dell'aspetto di massa duro-lignea del tumore (scirro) di colore biancastro: esso è caratterizzato da margini tipicamente non ben definiti e dalla tendenza ad infiltrare le strutture circostanti. Il carcinoma della testa del pancreas è, di solito, associato a stenosi del coledoco terminale e del dotto di Wirsung e, nelle fasi avanzate, può estendersi alla papilla di Vater ed infiltrare il duodeno. Il carcinoma del corpo e della coda tende, invece, ad invadere il retroperitoneo, lo stomaco, il colon, l'omento, la milza ed i surreni. Frequentemente si associano fenomeni di pancreatite. Microscopicamente, invece, questo tumore è caratterizzato dalla presenza di strutture ghiandolari o simil-duttali, costituite da uno o più strati di cellule colonnari o cuboidi, disperse in una ricca matrice stromale desmoplastica

[9][16][26]. Il *grading* della neoplasia prevede tre diversi gradi, schematizzati nella tabella seguente, che vengono distinti sulla base di criteri citoarchitettonici.

Grado	**Differenziazione ghiandolare**	**Produzione di mucina**	**Mitosi (per 10 HPF*)**	**Atipia nucleare**
1	Strutture tubulari e duttali ben differenziate	Intensiva	≤ 5	Lieve polimorfismo, riarrangiamento polare
2	Strutture tubulari e duttali moderatamente differenziate	Irregolare	6-10	Moderato polimorfismo
3	Strutture ghiandolari scarsamente differenziate	Assente	>10	Marcato polimorfismo ed aumento delle dimensioni del nucleo

Tabella 1.1: *Grading* istologico di adenocarcinoma duttale. *HPF = *High-power fields* (campi ad alto ingrandimento) [24].

Tra le varianti istologiche di questa neoplasia, ovvero quelle neoplasie che presentano una seppur minima componente di adenocarcinoma duttale classico, troviamo essenzialmente: adenocarcinoma acinoso (1-5%), squamoso (3-5% dei casi, ad elevato potenziale metastatico), a cellule giganti, anaplastico a piccole cellule, o forme di tipo cistico come il cistoadenocarcinoma semplice e mucinoso, e rare forme quali pancreatoblastoma e il tumore a cellule simil-osteoclastiche. In particolare, le varianti cistiche, dovute ad ectasie o a degenerazione cistica del tessuto duttale, devono essere differenziate da adenocarcinomi mucinoso-cistici e dai tumori papillari intraduttali, caratterizzati da prognosi migliore. I tumori anaplastici o indifferenziati si riscontrano nel 5-7% dei casi: essi sono posti in diagnosi differenziale con i sarcomi, i carcinosarcomi e le metastasi di tutti i tumori indifferenziati di altra origine. La diagnosi di adenocarcinoma duttale si

pone in diagnosi differenziale con le forme di maggior impatto clinico, rappresentate dalla pancreatite cronica, nelle sue varie forme, e dai tumori della papilla di Vater [9][26].

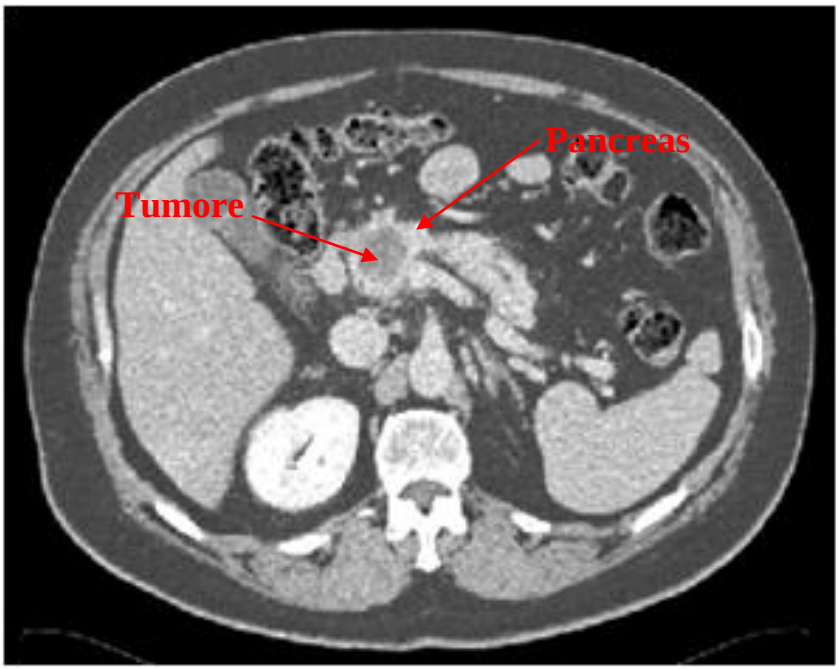

Figura 1.11: Immagine MDCT di adenocarcinoma duttale con insorgenza alla testa del pancreas.

1.2.4 Precursori del carcinoma invasivo

Negli ultimi anni hanno iniziato ad emergere modelli dello sviluppo del carcinoma pancreatico: è, infatti, fondamentale poter individuare segni che permettano di riconoscere il tumore nella sua fase pre-invasiva. Sono state identificate alcune lesioni non invasive, tra cui la principale è nota con la sigla PanIN (Pancreatic Intraepithelial Neoplasia): essa rappresenta un reperto microscopico, non distinguibile dagli esami radiologici, e descrive le varie modificazioni che possono attuarsi nel sistema duttale pancreatico. Le neoplasie pancreatiche intraepiteliali (PanIN), descrivono un ampio ventaglio di modificazioni morfologiche, differenziate secondo il grado di atipia citologica e di alterazioni architetturali. Le lesioni PanIN sono suddivise come segue.

- **PanIN-1A**: sono lesioni caratterizzate da epitelio colonnare piatto con nucleo basale ed abbondante citoplasma producente mucina, privo di evidente atipia. I nuclei delle cellule sono piccoli e di forma arrotondata od ovale. Precedentemente queste lesioni erano considerate modificazioni iperplastiche-metaplastiche dell'epitelio; la natura neoplastica di molte lesioni classificate come PanIN-1A non è stata accertata.
- **PanIN-1B:** sono lesioni simili a quelle descritte in PanIN-1A, ma sono caratterizzate da un'architettura papillare, micropapillare o pseudostratificata.
- **PanIN-2**: sono caratterizzate da una proliferazione epiteliale piatta o micropapillare, in cui le lesioni sono legate a diverse anomalie nucleari, tra cui accrescimento del nucleo, pseudostratificazione nucleare o ipercromatismo. L'atipia citologica si mantiene di grado moderato e le mitosi sono rare.
- **PanIN-3**: caratterizzata da proliferazione frequentemente micropapillare (raramente piatta), cribriforme, con necrosi intraluminale, atipia citologica di alto grado e con frequenti mitosi.

Attualmente, per le lesioni PanIN-1 e PanIN-2 non ci sono prove sufficientemente consolidate per considerarle lesioni che possano comportare un rischio significativo di ulteriore progressione, a differenza della lesione PanIN-3 [26].

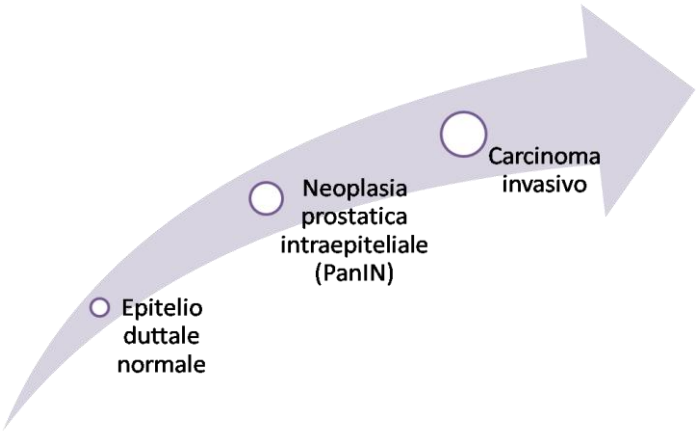

Figura 1.12: Schema dell'evoluzione multi-step del carcinoma del pancreas [25].

Oltre alla precedente lesione, sono state identificate altre due neoplasie di tipo cistico, considerate precursori del carcinoma invasivo. Si tratta delle neoplasie papillari mucinose intraduttali (IPMN) e delle neoplasie cistiche mucinose (MCN). Entrambe sono visibili macroscopicamente e all'esame radiologico.

- **IPMN** (Intraductal Papillary Mucinous Neoplasm) : neoplasia dell'epitelio mucinoso che origina nel dotto principale o nei dotti di secondo ordine. Sono visibili macroscopicamente, o comunque hanno dimensioni maggiori di 1 cm. Si suddividono in "centrali" o del dotto principale, con coinvolgimento del dotto di Wirsung, "periferiche" o dei dotti collaterali, con coinvolgimento esclusivo dei dotti di secondo ordine, o "miste", con coinvolgimento di entrambi.
- **MCN** (Mucinous Cystic Neoplasm): sono prevalentemente localizzate nella coda del pancreas, capsulate e caratterizzate dalla presenza di stroma di tipo ovarico e dall'assenza di rapporti con il sistema duttale pancreatico. Si tratta di neoplasie con spiccatissima prevalenza nel sesso femminile. In base al grado di displasia dell'epitelio, queste neoplasie sono distinte in adenomi (atipia di grado lieve), forme *borderline* (atipia di grado moderato) ed adenocarcinomi non-invasivi (atipia severa) [26].

1.2.5 Modalità di diffusione della neoplasia

L'evoluzione del carcinoma del pancreas passa attraverso diverse fasi:

- Accrescimento loco-regionale con estensione oltre i confini dell'organo.
- Precoce interessamento delle stazioni linfonodali satelliti.
- Comparsa di metastasi a distanza.

Al momento della diagnosi è molto importante stabilire se il tumore abbia solo interessamento loco-regionale o se abbia raggiunto anche altri organi, formando metastasi: ciò determina la resecabilità o meno del tumore.

La diffusione della neoplasia può coinvolgere le seguenti strutture.

- I tessuti peripancreatici: grasso retroperitoneale, compresi il mesentere il mesocolon, il piccolo e grande omento e il peritoneo, con conseguente estensione alla cavità peritoneale.
- I vasi peripancreatici quali la vena porta, il tronco celiaco, le arterie mesenterica superiore ed epatica comune e le vene, esclusi i vasi splenici;
- Gli organi adiacenti, ovvero stomaco, duodeno, colon, milza e meno frequentemente rene e surrene sinistro.

In conseguenza del maggiore ritardo diagnostico, tipicamente le neoplasie che interessano corpo e coda raggiungono estensione locale e metastatizzazione più cospicue, con interessamento del fegato, del peritoneo, della milza, dello stomaco e della ghiandola surrenale destra.

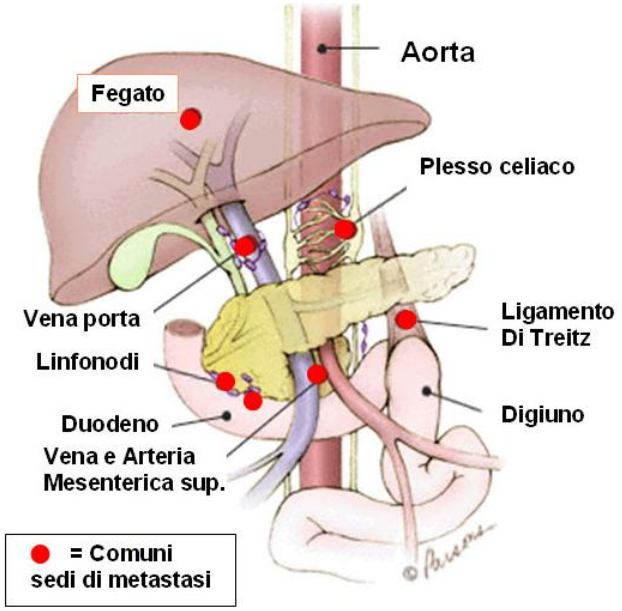

Figura 1.13: Schema delle più comuni sedi di metastasi del carcinoma del pancreas [19].

Oltre alla diffusione attraverso i tessuti, in cui il tumore invade direttamente i tessuti circostanti il pancreas, sono possibili altre due modalità di diffusione, dette “linfatica” ed “ematogena”.

- Diffusione linfatica: questa metodica di diffusione si verifica precocemente nel decorso della malattia. Le metastasi linfonodali regionali sono molto frequenti già al momento della diagnosi ed interessano circa il 40% dei pazienti: ciò ha un elevato interesse chirurgico ai fini dell'operabilità del tumore nei casi non avanzati. In un secondo momento si osservano linfonodi retroperitoneali, mesenterici, perigastrici e dell'ilo epatico, mentre più tardivo è il coinvolgimento dei linfonodi mediastinici, tracheobronchiali e cervicali, inclusi quelli sopraclavari di sinistra.
- Diffusione ematogena: tra le metastasi ematogene, l'organo maggiormente colpito risulta il fegato. Circa il 30-50% dei pazienti presenta metastasi epatiche alla diagnosi, mentre nel 50-70% dei casi è interessato come sede di ricaduta dopo resezione del tumore primitivo. Altre sedi di possibili metastasi sono polmone e, meno frequentemente, reni, surreni, ossa e cute [9][28].

1.3 Diagnosi e stadiazione

I sintomi d'esordio del carcinoma del pancreas sono tipicamente aspecifici e per questo sono di solito attribuiti ad altre cause. Sintomi più caratteristici si presentano quando il tumore è cresciuto ed ha invaso altri organi e/o comprime i dotti biliari. Un tipico sintomo è il dolore addominale epi-mesogastrico, spesso irradiato in regione dorsale, specialmente nei casi di coinvolgimento del corpo o della coda pancreatica. Il dolore può essere riferito alla regione epigastrica o ai quadranti addominali superiori, o, in casi più rari, ai quadranti inferiori o all'intero addome. Il dolore è causato dall'infiltrazione del tumore verso i tessuti peripancreatici e gli organi adiacenti al pancreas. In particolare il dolore a sede dorsale deriva dalla compressione od invasione delle strutture retroperitoneali e del plesso nervoso splancnico. Il dolore addominale è, invece, segno di un interessamento peritoneale. Tipicamente il dolore aumenta in posizione supina o dopo l'ingestione di cibo. Al momento della diagnosi, il dolore è riscontrabile in circa il 30-60% dei pazienti, ma colpirà oltre il 90% di questi in fase avanzata. Altri sintomi comprendono astenia, dispepsia, calo ponderale (90-100% dei casi) e anoressia: un calo ponderale superiore al 10% del peso corporeo può, in molti casi, rappresentare il primo segno evidente della neoplasia. Durante l'evoluzione della malattia compaiono nausea e vomito, dovuti a cause meccaniche come l'infiltrazione del duodeno o dei plessi nervosi.

Un segno caratteristico del tumore alla testa del pancreas è dato dall'ittero, ovvero una colorazione gialla delle sclere, della cute e delle mucose visibili, dovuta a compressione od ostruzione del tratto intrapancreatico del coledoco, spesso non collegato a dolore. In questi casi la colecisti, distesa dall'accumulo di bile, il cui deflusso è ostacolato dalla massa neoplastica, può diventare palpabile (segno di Courvoisier e Terrier). Nell'80% dei pazienti itterici si riscontra

epatomegalia, che può essere causata anche da metastasi epatiche della neoplasia: in questo caso il fegato risulta aumentato di consistenza.

L'insorgenza o il rapido peggioramento di diabete mellito in soggetti adulti, in assenza di fattori di rischio personali (come l'obesità) o familiari, deve essere considerato un possibile segno della neoplasia. Nel 7-13% dei casi, infatti, il diabete rappresenta l'esordio della malattia, precedendo la diagnosi di molti mesi. Tra le sindromi paraneoplastiche, ovvero manifestazioni cliniche correlate all'insorgenza del carcinoma pancreatico, ricordiamo il segno di Trousseau, raramente osservabile, caratterizzato da tromboflebiti migranti ricorrenti e che può rappresentare il segno di presentazione della malattia, specialmente se localizzata nel corpo-coda.

La sintomatologia è variabile in relazione alla sede della neoplasia, essendo più precoce per i tumori della testa-processo uncinato del pancreas e più tardiva per quelli del corpo-coda, per assenza di rapporti anatomo-funzionali significativi. Solo in fase avanzata della malattia può comparire una massa palpabile in sede epigastrica o sottocostale, che si osserva in un numero modesto di casi.

	TESTA	CORPO-CODA
Calo-ponderale	90%	100%
Ittero	80%	7%
Dolore	70%	80%
Anoressia	65%	35%
Astenia	35%	43%
Dispepsia	35-40%	

Figura 1.14: Percentuali di manifestazione clinica di segni e sintomi legati ad insorgenza di carcinoma pancreatico, suddivisi per localizzazione [28].

Per quanto riguarda le neoplasie endocrine, le manifestazioni si differenziano sulla base del tipo di tumore. Le neoplasie secernenti danno luogo a

manifestazioni cliniche specifiche, legate al particolare ormone secreto dalle cellule neoplastiche, e per questo possono essere identificate in una fase precoce rispetto alle neoplasie del pancreas esocrino. Le neoplasie non secernenti, proprio per la loro natura, possono restare silenti più a lungo ed i sintomi si manifestano solo al coinvolgimento di strutture adiacenti: nel caso di lesioni maligne, possono essere già presenti metastasi al momento della diagnosi [9][19][27][28].

1.3.1 Metodiche diagnostiche

In questa sezione si presenteranno le metodiche di indagine attualmente disponibili per la diagnosi del carcinoma del pancreas. Particolare attenzione sarà prestata alla CT, oggi MDCT (CT multidetettore), considerata metodo di elezione per la diagnosi, nonché tecnica di *imaging* utilizzata per lo sviluppo del presente lavoro.

Ecografia addominale

Rappresenta la metodica di prima scelta per l'indagine di lesioni pancreatiche: è la più sicura, meno invasiva, largamente disponibile e meno costosa tra le tecniche di *imaging*. L'ecografia è il primo esame da eseguire in pazienti con ittero ostruttivo, poiché molto sensibile ed efficace nell'identificazione di calcoli biliari nel coledoco: ciò facilita la diagnosi differenziale tra processo ostruttivo di origine tumorale e non tumorale. Si tratta di un'indagine fortemente operatore dipendente, pertanto l'esperienza del radiologo influenza largamente la sensibilità dell'esame, che varia tra 48% e 89%, risultando particolarmente ridotta quando la lesione presenta diametro minore di 2 cm ed in relazione alla sede. La maggiore sensibilità si ottiene per l'identificazione di masse situate a livello della testa e per il riconoscimento di localizzazioni secondarie epatiche. Minore sensibilità si ottiene per lesioni localizzate a livello del corpo-coda e per la valutazione della diffusione vascolare e peritoneale. Nella valutazione di interessamento linfonodale peripancreatico della neoplasia, l'ecografia presenta sensibilità

prevalentemente bassa e variabile [9][19][28][29]. L'ecografia può essere utilizzata come guida per eventuale agoaspirazione percutanea (la tecnica più usata per la dimostrazione di metastasi epatiche). Le complicanze della metodica, tra cui il rischio di disseminazione delle cellule neoplastiche lungo il decorso dell'ago, ne hanno ridotto le indicazione con assoluta esclusione per quei pazienti considerati resecabili. Può essere utile, invece, per pazienti con tumori giudicati non resecabili alla CT o in stadio avanzato, o anche nell'ipotesi di una chemioterapia [30]. Questa metodica è, in ogni caso, limitata da fattori costituzionali del paziente, quali pannicolo adiposo, meteorismo, cicatrici chirurgiche, finestra acustica epatica, e dalla localizzazione profonda nell'addome dell'organo [9].

Il coinvolgimento vascolare può essere indagato tramite esame **ecocolor-Doppler**: è possibile valutare l'invasione vascolare arteriosa (arteria mesenterica superiore, tripode celiaco, arteria epatica) e venoso (vena mesenterica superiore, vena porta, vena cava inferiore), ed è, pertanto, essenziale per la valutazione di resecabilità chirurgica. Come le altre tecniche ecografiche, è anch'essa operatore dipendente e può, al più, indicare la presenza di stenosi emodinamicamente significative.

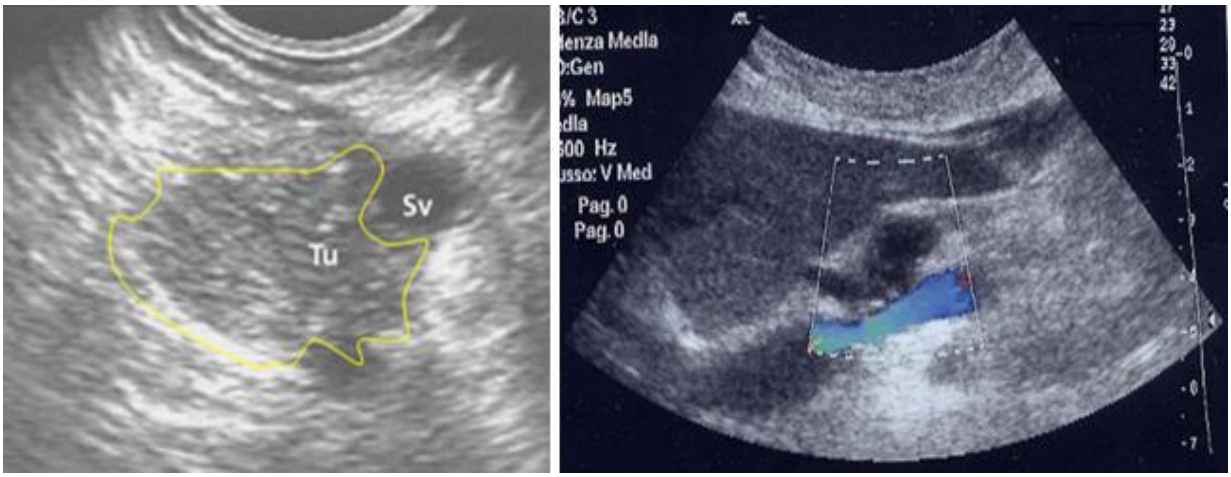

Figura 1.15: A sinistra: immagine ecografica di carcinoma pancreatico (Tu) aderente alla vena mesenterica superiore (Sv) [19]. A destra: immagine ecocolor-Doppler con "contatto" tra piccolo tumore dell'istmo pancreatico e la vena porta [29].

Ecoendoscopia (EUS)

Si tratta di una metodica di recente introduzione che prevede l'inserimento in stomaco e duodeno di un endoscopio dotato di sonda ecografica, a frequenza maggiore di quelle utilizzate nell'ecografia addominale. La frequenza più elevata limita l'indagine a strutture vicine alla sonda stessa, ma permette un maggior livello di definizione: il risultato è, quindi, un'ecografia ad alta definizione della parete gastro-duodenale e delle strutture a suo stretto contatto (pancreas e vie biliari). E' considerata una metodica molto utile per l'individuazione di piccole masse (< 2cm) localizzate in qualsiasi porzione della ghiandola. Analogamente all'ecografia addominale, è un esame fortemente operatore-dipendente, e l'equipaggiamento sofisticato e costoso ne limita la diffusione, che resta tuttora scarsa [9][19][28].

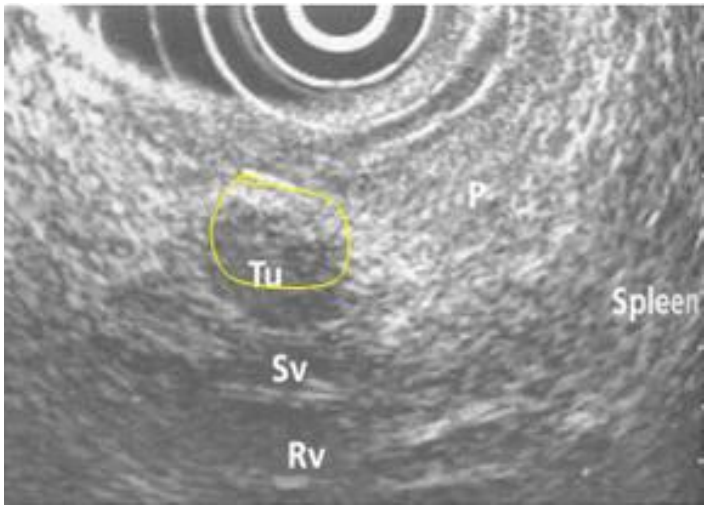

Figura 1.16: Immagine endoecografica di un piccolo carcinoma del corpo pancreatico (Tu) appoggiato alla vena splenica (Sv). Sulla destra (sinistra del paziente) sono visibili il pancreas (P) e la milza (Spleen) [19].

Risonanza magnetica (RM) e Colangio-pancreatografia in risonanza magnetica (MRCP)

Recentemente le indagini con l'uso della risonanza magnetica hanno assunto sempre maggiore importanza nello studio delle lesioni pancreatiche, grazie

all'avvento delle sequenze *gradient-echo*, dei mezzi di contrasto (mdc) ed all'utilizzo di campi magnetici di maggiore intensità. Il protocollo di studio con RM prevede, dopo un'acquisizione T2 pesata, lo studio dinamico T1 pesato con soppressione del grasso, senza e durante infusione endovenosa di mdc paramagnetico. Nelle sequenze T1 pesate, senza mdc, la lesione neoplastica appare ipointensa rispetto al parenchima sano, mentre con l'uso di mdc, il tumore, essendo tipicamente ipovascolare, si potenzia meno rispetto al tessuto sano [29].

Il precedente protocollo è tipicamente affiancato da uno studio MRCP, per l'indagine delle vie biliari e dei dotti pancreatici. Questa tecnica permette di evidenziare il dotto del Wirsung e le vie biliari in modo non invasivo, rispetto ad altre metodiche diagnostiche quali ERCP (vedi pagina seguente). Grazie alla sua capacità di distinguere i liquidi contenuti nei vasi e nei dotti dalle strutture solide, è possibile ricostruire la conformazione di dotti e vie biliari senza la necessità di iniettare il mezzo di contrasto, come per la ERCP. Si possono individuare stenosi ed ostruzioni del dotto del Wirsung o del coledoco intrapancreatico e le dilatazioni a monte delle vie biliari. Si possono individuare anche i dotti a monte di stenosi non superabili dal mezzo di contrasto iniettato nella ERCP: per questo è considerata la metodica diagnostica d'elezione per lo studio delle vie biliari e dei dotti pancreatici. L'iniezione di secretina, un potente ormone che stimola la secrezione pancreatica, può consentire una migliore visualizzazione del Wirsung ed una, seppur grossolana, valutazione funzionale del pancreas esocrino. L'elevata risoluzione di contrasto tra la ghiandola pancreatica ed il tessuto adiposo permette di effettuare una migliore valutazione dell'infiltrazione peripancreatica [9][19][28].

In alcuni studi prospettici, si è evidenziato come la RM si configuri come una metodica equivalente se non superiore alla CT in termini di sensibilità, sensitività ed accuratezza. In particolare, l'accuratezza diagnostica è considerata superiore

ad altre tecniche: per lo studio RM si è stimata un'accuratezza del 95.7%, superiore a CT spirale (74.4%) e ecografia (85%) [9].

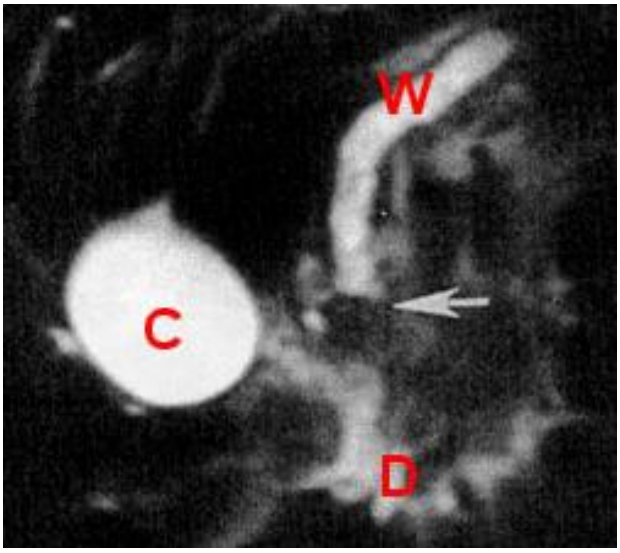

Figura 1.17: Immagine RM di carcinoma pancreatico. Si notano: brusca interruzione (freccia) del Wirsung (W), duodeno (D) e la colecisti (C) [19].

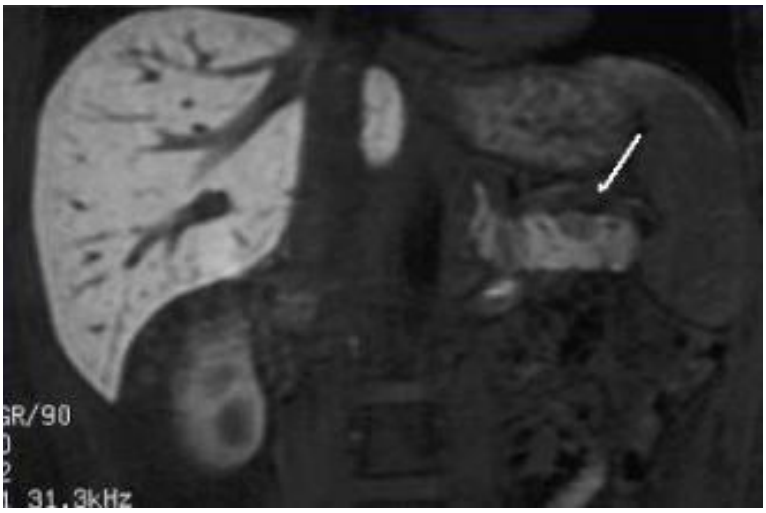

Figura 1.18: RM con somministrazione di mdc organospecifico (MnDPDP). Si nota il piccolo carcinoma alla coda del pancreas (freccia) [29].

Colangiopancreatografia retrograda endoscopica (ERCP)

Metodica endoscopica altamente invasiva, che consente di visualizzare il dotto pancreatico principale, i dotti accessori e le vie biliari e di eseguire l'esame

citologico grazie alla possibilità di effettuare biopsia con prelievo di materiale per aspirazione o spazzolamento. Ai fini dell'*imaging* radiologico, il mezzo di contrasto è iniettato direttamente nei dotti, tramite un catetere introdotto nell'ampolla di Vater, a partire dall'endoscopio. Il suo ruolo diagnostico è stato in gran parte sostituito dalla RM, ma resta attuale il suo utilizzo terapeutico: è, infatti, quasi esclusivamente riservata alla terapia palliativa, per il posizionamento di stent o endoprotesi metalliche nelle vie biliari, per quei pazienti giudicati non resecabili con altre tecniche diagnostiche [9][19][28].

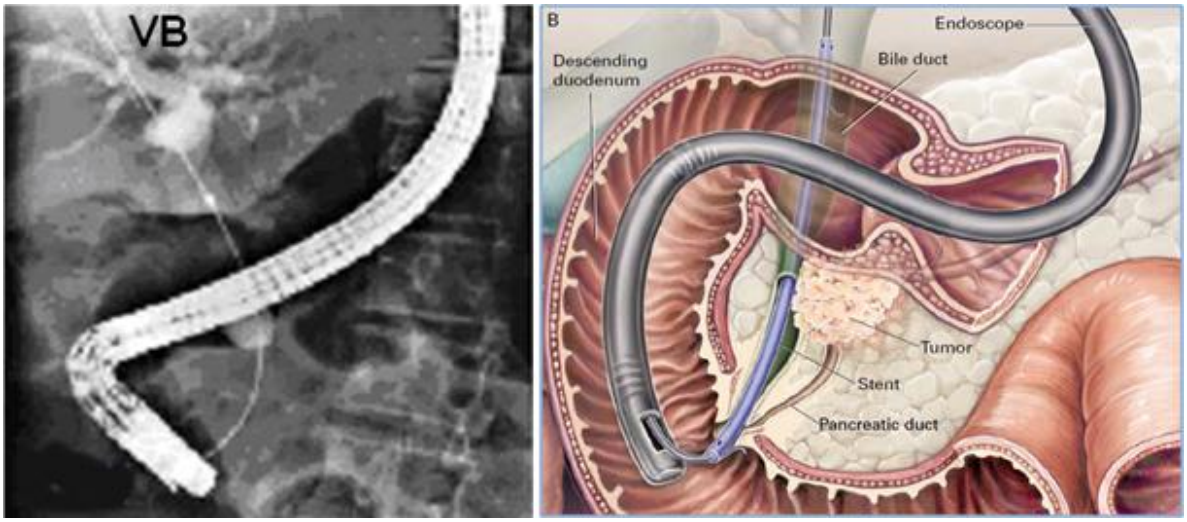

Figura 1.19: A sinistra: immagine radiografica di ERCP. Un sottile catetere introdotto attraverso la papilla di Vater consente di iniettare mdc nelle vie biliari (VB) dilatate a monte della stenosi dovuta al carcinoma [19]. A destra: utilizzo di ERCP per inserimento di stent nelle vie biliari [25].

Angiografia

Utile per l'identificazione di infiltrazione neoplastica dell'arteria e della vena mesenterica superiore e della vena porta. Attualmente il suo utilizzo nella stadiazione preoperatoria non è obbligatorio, in quanto le informazioni ottenibili non sono superiori a quelle fornite dalla CT e dato l'alto numero sia di falsi positivi (elevata compressione del vaso senza infiltrazione) che negativi (infiltrazione dell'avventizia senza modificazione del lume). Può essere utile nei casi di dubbio interessamento vascolare per predire la resecabilità [9][28].

Tomografia ad emissione di positroni (PET)

E' una tecnica di medicina nucleare che sfrutta la captazione del F18–desossiglucosio (18FDG) da parte delle cellule, che lo utilizzano analogamente al glucosio. Il 18FDG rimane intrappolato a lungo nelle cellule, consentendo di ottenere una mappa funzionale del "tracciante", e fornendo un'informazione fisiologica sul consumo di glucosio. Poiché nelle cellule carcinomatose, comprese quelle del carcinoma pancreatico, si verifica un aumento della glicolisi anaerobica rispetto ai tessuti normali, in esse si evidenzia un accumulo di tracciante, che consente l'individuazione del carcinoma del pancreas e di eventuali metastasi. Anche le cellule infiammatorie sono caratterizzate da un aumento nel consumo di glucosio, per questo anche in presenza di pancreatite cronica la PET può risultare positiva. Questa tecnica diagnostica fornisce ottimi risultati sulla stadiazione della malattia, ma non può essere utilizzata per il giudizio di resecabilità del tumore. Essendo un'indagine funzionale, infatti, non è possibile localizzare con precisione la neoplasia. A questo proposito, sono di recente introduzione le PET-CT, che combinano le precise informazioni morfologiche della CT con l'informazione funzionale della PET, ma, dati soprattutto gli elevati costi dell'apparecchiatura, sono ancora poco diffuse. La PET trova importante indicazione nella definizione di una risposta completa al trattamento e nel corso del follow-up, in particolare nei casi in cui vi sia sospetto di ripresa della malattia, ma vi sia negatività di CT e RM [9][19].

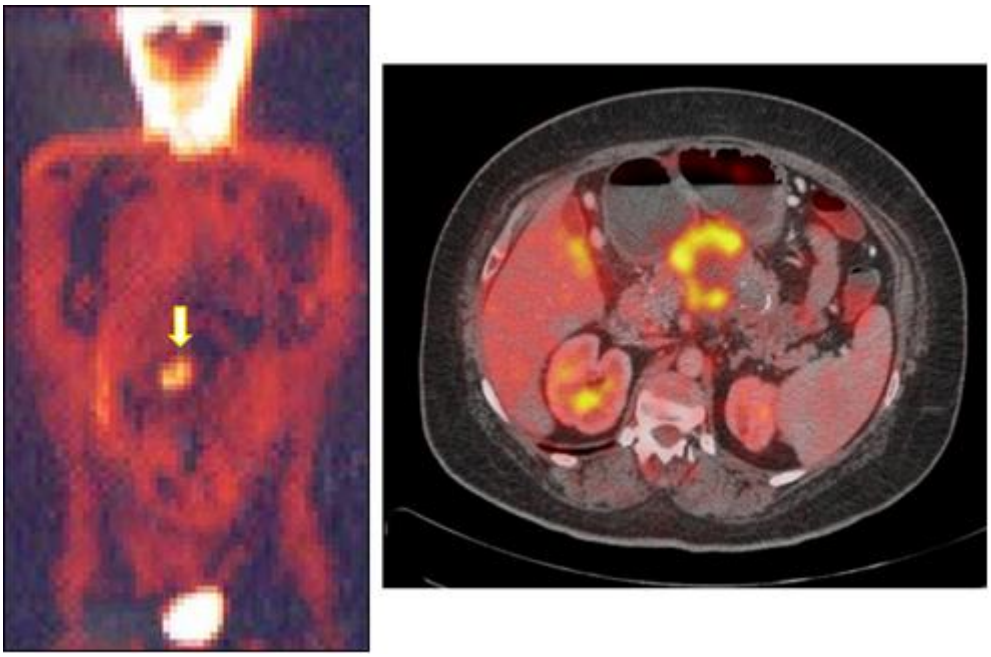

Figura 1.20: A sinistra: immagine PET *total body*. Si nota un'area d'iperaccumulo del 18-FDG a livello del carcinoma pancreatico (freccia). Normale iperaccumulo del tracciante a livello del cervello e della vescica (18-FDG eliminato con l'urina) [19]. A destra: immagine PET-CT. E' visibile il carcinoma del pancreas con metastasi epatica [31].

1.3.2 MDCT con mezzo di contrasto: il gold standard diagnostico

La CT multidetettore (MDCT) con mezzo di contrasto (mdc), rappresenta ad oggi la tecnica di elezione nella diagnosi e stadiazione del carcinoma pancreatico. L'evoluzione tecnologica degli ultimi anni ha consentito di ottenere significativi miglioramenti rispetto alla precedente tecnologia a singolo strato: in particolare, si evidenzia una migliore risoluzione di contrasto, con una più precisa distinzione delle varie strutture in base alla loro differente densità, una più elevata risoluzione spaziale, che garantisce l'identificazione di dettagli anatomici più fini ed infine una migliore risoluzione spaziale tridimensionale, grazie alla possibilità di ottenere ricostruzioni nei vari piani spaziali, con risoluzione sovrapponibile a quella delle scansioni assiali. L'avvento della MDCT, inoltre, consente l'acquisizione di ampi volumi corporei in tempo brevissimo ed ha permesso di migliorare l'accuratezza per la valutazione della resecabilità, poiché lo studio

multiplanare derivato dalle ricostruzioni migliora la valutazione dei piani di clivaggio (non assiali) con le strutture contigue. Le apparecchiature di ultima generazione, da 64 file di detettori in su, riescono a garantire uno spessore di fetta fino a 0,3 mm con un tempo d'acquisizione, che può raggiungere i 300 msec. Ai progressi tecnologici si aggiungono gli studi volti alla realizzazione di un *timing* contrastografico ottimale e la traduzione dei dati delle scansioni assiali in ricostruzioni bidimensionali e tridimensionali di elevata qualità, con possibilità di ottenere una mappa arteriosa e venosa della struttura anatomica in esame.

La MDCT si configura come la migliore tecnica diagnostica per la sua capacità di offrire le migliori e più complete informazioni riguardo ai rapporti della lesione con le strutture circostanti e permettendo spesso un'accurata stadiazione preoperatoria. Non solo consente di stabilire sede e dimensioni del tumore, ma anche di individuare la presenza di lesioni secondarie a carico del fegato o altri organi vicini e la presenza di adenopatie. Permette un'accurata valutazione del rapporto con le strutture vascolari, rispetto alle quali fornisce informazioni analoghe a quelle dell'esame angiografico, in particolare per i tumori che interessano la testa del pancreas, e di verificare l'esistenza di un piano di clivaggio.

La sensibilità della MDCT nell'identificazione dell'adenocarcinoma pancreatico risulta elevata (89–97%). Il giudizio di resecabilità della neoplasia risulta accurato, con un valore predditivo positivo del 77%. La MDCT mostra elevata accuratezza diagnostica, con 9 casi su 10 correttamente diagnosticati, che però diminuisce con il diametro del tumore. La principale limitazione è, infatti, la dimensione della massa, anche se questa metodica è in grado di definire lesioni occupanti spazio inferiore al centimetro: un ulteriore limite è la difficoltà a dimostrare piccole metastasi epatiche con diametro minore di 1 cm (55% dei falsi negativi) e la bassa sensibilità (16%) per la diffusione linfonodale peripancreatica [19][23][25][32].

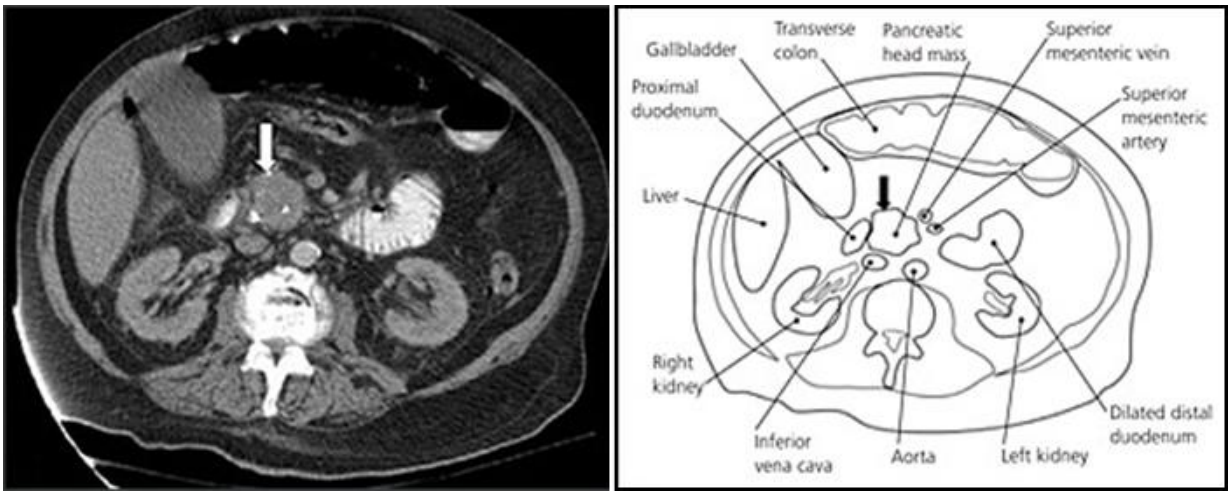

Figura 1.21: A sinistra: immagine MDCT che mostra una massa tumorale (freccia) localizzata a livello della testa del pancreas. A destra: schema che illustra le strutture visualizzate nell'immagine MDCT [25].

1.3.3 MDCT: protocollo di acquisizione

Per ottenere il miglior *enhancement* contrastrografico delle strutture di interesse è necessario utilizzare un protocollo adeguato, che scandisca i tempi di somministrazione del mdc e di acquisizione delle varie sequenze di *imaging*. Al paziente, nei 30 minuti che precedono l'esame, sono somministrati circa 1.000 ml di acqua per via orale, per distendere lo stomaco e le anse intestinali ed in particolare il duodeno, la cui distensione è fondamentale per una corretta visualizzazione della testa pancreatica. L'esame prevede una fase **pre-contrastografica** (o basale), che ha l'obiettivo di escludere la presenza di calcificazioni, contribuendo alla diagnosi differenziale con la pancreatite cronica [9]. Ad essa segue lo studio contrastografico, che prevede la somministrazione di mdc endovenoso iodato (2 ml/Kg) con elevata velocità di flusso (4-5 ml al secondo), seguito da 20-30 ml di soluzione fisiologica: si esegue, dapprima, una fase contrastografica **arteriosa "precoce"**, al fine di delineare un'accurata mappa vascolare arteriosa della regione pancreatica. Si utilizza uno *start delay* molto breve (circa 20 secondi) oppure l'intervallo di tempo calcolato dall'apparecchiatura nel singolo paziente, al fine di ottenere la massima

concentrazione del mdc iodato nel lume aortico. In questa fase è utilizzata una collimazione molto sottile: per MDCT a 16 strati, ad esempio, è possibile utilizzare una collimazione di 0,75 mm, che comporta una ricostruzione con spessore di 1 mm, utilizzando un intervallo di ricostruzione di 0,5 mm. In questa fase risultano iperdensi i grandi vasi arteriosi, in particolare l'aorta e l'arteria epatica.

Alla fase contrastografica arteriosa "precoce" segue la fase contrastografica così detta **"pancreatica"**, o arteriosa tardiva, che si propone l'acquisizione dei dati nel momento di massima impregnazione del mdc endovenoso nel parenchima pancreatico, che avviene con un ritardo di scansione di 30- 40 secondi, a seconda della velocità di somministrazione del mdc, o 10-15 secondi dopo il raggiungimento della massima concentrazione di mdc iodato nel lume aortico (*bolus triggering* dell'aorta). In questa fase si ha il maggior contrasto tra parenchima sano e lesione tumorale: sono, comunque, valutabili tutti i maggiori vasi peripancreatici, sia arteriosi che venosi, poiché vi è ancora mdc sufficiente nei vasi arteriosi per valutarne l'interessamento da parte della neoplasia, e spesso si verifica un iniziale *enhancement* portale. Anche in questo caso l'acquisizione dei dati sarà fatta con una collimazione analoga alla fase precedente.

L'esame MDCT si deve, quindi, concludere con la classica fase contrastografica **portale** per una adeguata valutazione del parenchima epatico, splenico, delle vie biliari, dei vasi venosi epatopancreatici e di tutti gli altri organi e strutture addominali. E' fondamentale per l'individuazione di eventuali focolai peritoneali e metastasi epatiche. Tale fase, pertanto, non si limita solo allo studio della regione pancreatico-splenica ma va estesa dal diaframma alla sinfisi pubica. Lo *start delay* sarà di 60-100 secondi (o 50-0 secondi dopo il raggiungimento della massima concentrazione di mdc iodato nel lume aortico). L'acquisizione di questa fase può avvenire con collimazione maggiore delle precedenti (1-1,5 mm per MDCT a 16 strati). A questa fase segue la fase **tardiva**, che può essere

acquisita con un ritardo di 3-5 minuti: il mdc permane nell'emuntorio e permette, quindi, la visualizzazione dei calici renali e degli ureteri [9][32][33].

Dai dati ricavati dall'indagine MDCT, è possibile ottenere ricostruzioni bidimensionali e tridimensionali: tra le tecniche bidimensionali troviamo MPR (*multiplanar reconstruction*), effettuabile nei piani coronale, sagittale, obliquo e curvilieo, e CPR (*curved planar reconstruction*). Tra quelle 3D troviamo MIP e Min IP (*maximum e minimum intensity projection*) e tecniche volumetriche (*volume rendering*). Le suddette tecniche di ricostruzione possono essere particolarmente utili per la visualizzazione dei dotti pancreatici e per l'indagine della variazione di calibro dei vasi e dei rapporti della massa tumorale con gli organi vicini. Alcuni studi evidenziano come le tecniche MIP, effettuando la proiezione dei pixel a maggiore intensità, causino una perdita di dettaglio nella visualizzazione dei tessuti molli, compromettendo la possibilità di valutare il grado di infiltrazione con precisione. Tecniche di *volume rendering*, a questo proposito, risultano maggiormente accurate, per la loro capacità di visualizzare sia le strutture vascolari che i tessuti molli: esse consentono, infatti, di valutare, con più accuratezza rispetto alla sola visione assiale, la variazione del calibro dei vasi e l'estensione dei tessuti adiacenti coinvolti dal tumore. Altri studi hanno evidenziato l'utilità anche della tecnica CPR, nel giudizio di resecabilità del tumore: la tecnica consente di ottenere una singola immagine bidimensionale di strutture, quali vasi e dotti, che corrono lungo più piani obliqui [34] [35].

Le immagini ottenute con il precedente protocollo possono, inoltre, essere utilizzate per ricavare immagini angio-CT dei vasi peripancreatici: in particolare, una scansione nella fase pancreatica può essere utilizzata per ottenere immagini angio-CT delle arterie peripancreatiche. Il contrasto può essere ottimizzato riducendo il ritardo di scansione rispetto al normale protocollo della fase pancreatica: per ragioni pratiche un ritardo di circa 30 secondi è considerato il miglior compromesso tra *enhancement* pancreatico ed arterioso, per soddisfare

gli obiettivi sia di visualizzazione della massa tumorale, che dell'ottenimento di immagini angio-CT. Analogamente, per un'angio-CT ricavata dalla fase portale è preferibile un ritardo di acquisizione di 60 secondi circa [33].

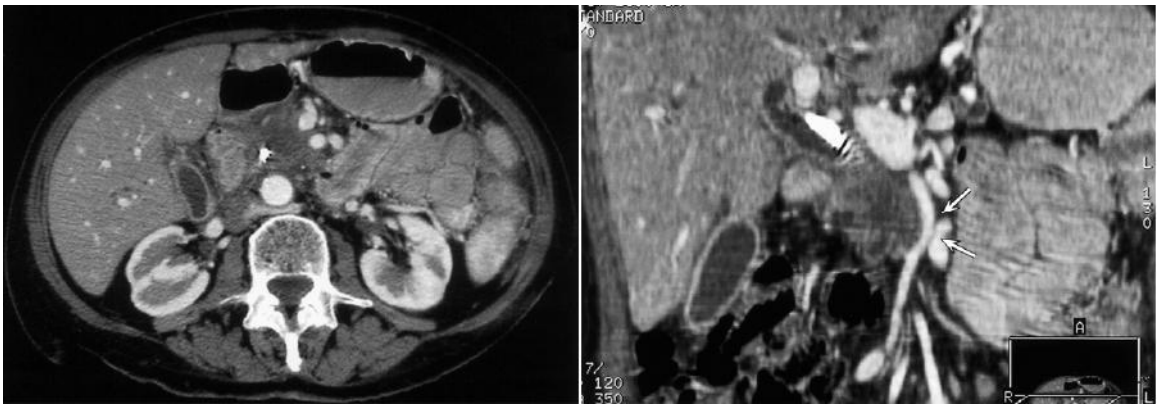

Figura 1.22: A sinistra: immagine MDCT che mostra una massa tumorale ipodensa localizzata a livello della testa del pancreas. Attorno ai vasi mesenterici non è visibile piano adiposo. A destra: immagine MIP evidenzia l'assottigliamento del calibro, indice di inoperabilità [34].

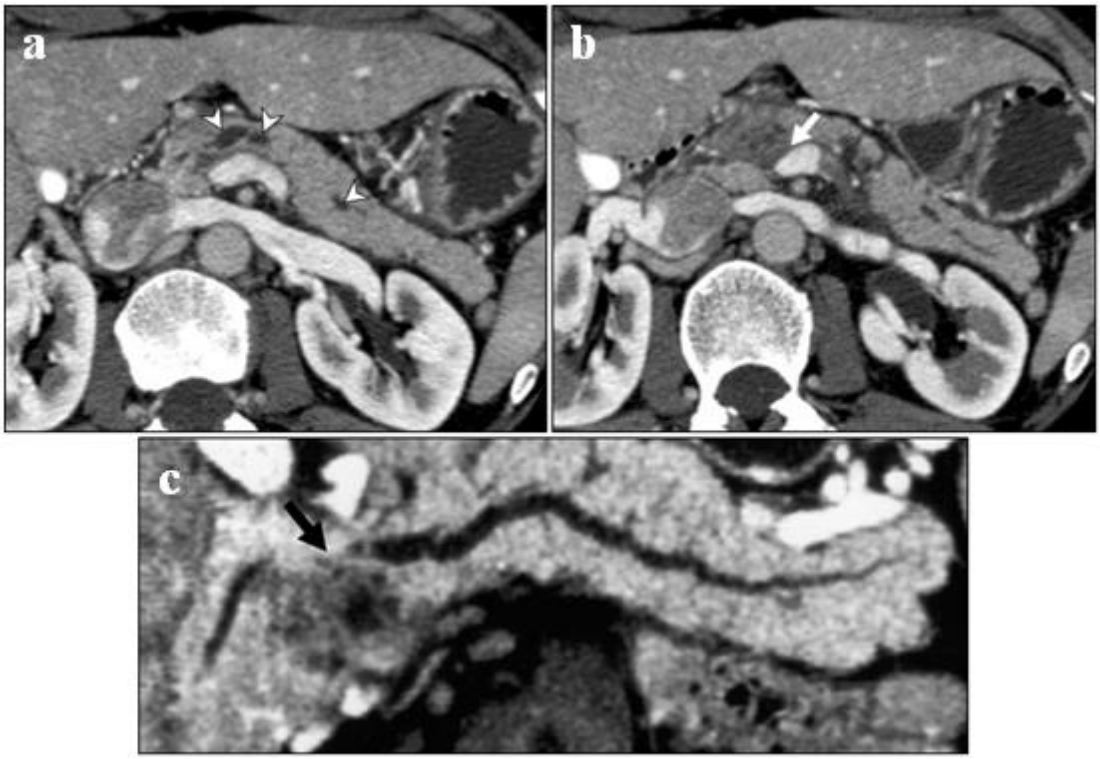

Figura 1.23: (a-b): immagine MDCT assiale che mostra la dilatazione del dotto pancreatico ((a), frecce), e una massa ipodensa localizzata a livello del collo del pancreas ((b), freccia). (c): CPR del dotto pancreatico che mostra la dilatazione della porzione medio-distale del dotto e la sua interruzione a causa della massa tumorale (freccia) [35].

Come si nota dalle immagini 1.22 e 1.23, allo studio MDCT l'adenocarcinoma duttale mostra una caratteristica ipodensità rispetto al parenchima sano. In letteratura sono presenti diversi protocolli di acquisizione, che differiscono, per numero di fasi utilizzate e, seppur lievemente, per i tempi di acquisizione. In base al numero di fasi utilizzate si distinguono tecniche bifasiche, che utilizzano solo la fase parenchimale e portale e quelle trifasiche che utilizzano anche la fase arteriosa "precoce". In letteratura c'è generale consenso sull'utilizzo della tecnica bifasica, con acquisizione pancreatica e portale , come miglior protocollo per l'identificazione e la stadiazione di adenocarcinoma duttale. La maggior parte degli autori ritiene che la fase pancreatica sia la più informativa, in quanto consente di massimizzare la differenza di attenuazione tra parenchima sano e tumorale ed un'adeguata visualizzazione sia dei vasi arteriosi che venosi. Diverse sono, invece, le opinioni riguardo l'utilizzo della fase arteriosa precoce: alcuni ritengono debba essere utilizzata come prima fase dell'indagine, poiché consente una migliore visibilità del tumore, unita alla possibilità di indagare meglio i rapporti con le vie arteriose. Sono, invece, sostanzialmente concordi le opinioni in merito all'importanza della fase venosa per l'individuazione di metastasi epatiche [36].

La fase arteriosa precoce è, comunque, necessaria per l'individuazione di tumori del pancreas endocrino, che presentano marcata ipervascolarizzazione. Nella valutazione dei tumori endocrini, soprattutto insulinomi, la tecnica più utilizzata risulta quella bifasica, con acquisizione arteriosa (precoce o tardiva) seguita da un'acquisizione in fase portale. Altri studi hanno evidenziato come la fase pancreatica possa sostituire quella arteriosa nell'identificazione dei tumori endocrini del pancreas: nei casi di lesioni ipervascolari, anche di piccole dimensioni (< 2cm), la differenza di attenuazione tra tumore e ghiandola risulta maggiore in fase pancreatica rispetto a quella arteriosa. Simile, invece, risulta il

contributo delle due fasi alla confidenza diagnostica nella valutazione di lesioni o metastasi epatiche ipervascolari e delle anomalie arteriose [37].

1.3.4 Stadiazione della neoplasia

Un'accurata stadiazione preoperatoria è necessaria per dare una corretta indicazione alla exeresi chirurgica e per ridurre la necessità di stadiazione intraoperatoria. Per un tumore quale il carcinoma del pancreas, infatti, la prognosi e la sopravvivenza del paziente sono strettamente correlate al fatto che il tumore sia radicalmente operabile, localmente avanzato o metastatico. Le classificazioni più utilizzate sono quelle proposte dalla UICC ("Union Internationale Contre le Cancer") e dalla JPS ("Japan Pancreas Society"), entrambe basate sul sistema di classificazione TNM. Questo sistema di classificazione è stato sviluppato da UICC ed è giunto oggi alla sua settima edizione (2009). La classificazione TNM dei tumori maligni è basata sulla determinazione clinica ed istopatologica (quando possibile) della loro estensione anatomica. Per quanto riguarda il pancreas, la classificazione è applicabile sia ai tumori del pancreas esocrino che ai tumori neuroendocrini.

Si basa sulla valutazione di tre elementi:

- **T**: indica l'estensione del tumore primitivo
- **N**: indica l'estensione di metastasi nei linfonodi regionali
- **M**: indica l'assenza o la presenza di metastasi a distanza

L'estensione del tumore è descritta da numeri associati alle sigle precedenti (T0, T1, N0, etc). Per ogni sede sono descritte due classificazioni:

- **Classificazione clinica** (pre-trattamento): indicata come TNM (o cTNM), è utile alla discussione sulle indicazioni al trattamento primario. Si basa sui dati raccolti prima del trattamento, attraverso l'esame obiettivo, le tecniche di *imaging* o l'esplorazione chirurgica.

- **Classificazione patologica** (istopatologica o post-chirurgica): indicata come pTNM, utile per avere informazioni sulla prognosi. Si basa sui dati derivati dall'intervento chirurgico e dagli esami patologici. Per una valutazione patologica del tumore primitivo (pT) è necessaria l'asportazione dello stesso, o una biopsia che consenta la determinazione della più alta categoria pT. Per i linfonodi regionali (pN) è necessaria la rimozione e l'esame di un numero sufficiente di linfonodi (sempre indicato). L'accertamento patologico di metastasi a distanza (pM) implica l'esame microscopico.

Ogni regione o sede é descritta secondo le seguenti voci, schematizzate nelle tabelle 1.2 – 1.8:

- Regioni anatomiche e ed eventualmente sottosedi.
- Definizione dei linfonodi regionali.
- Classificazione clinica TNM.
- Classificazione patologica pTNM.
- *Grading* istopatologico.
- Suddivisione in stadi.
- Sintesi per la regione o sede.

Le sedi anatomiche sono elencate secondo il numero di codice della ICD-O ("International Classification of Diseases for Oncology Field" ICD-O, terza edizione, 2000, "World Health Organization"). Per il pancreas, identificato dal codice C25, sono riportate cinque sottosedi anatomiche:

- C25.0 Testa del pancreas (comprende anche il processo uncinato)
- C25.1 Corpo del pancreas
- C25.2 Coda del pancreas
- C25.3 Dotto pancreatico
- C25.4 Isole di Langherans (pancreas endocrino)

I linfonodi regionali sono suddivisi, in base alla loro collocazione in: superiori, inferiori, anteriori, posteriori, splenici e celiaci.

T - Tumore Primitivo	
TX	Il tumore primitivo non può essere definito
T0	Nessuna evidenza di tumore primitivo
Tis	Carcinoma in situ (include la classificazione PanIn-3)
T1	Tumore limitato al pancreas, dimensione massima minore o uguale a 2 cm
T2	Tumore limitato al pancreas, dimensione massima maggiore di 2 cm
T3	Tumore esteso oltre il pancreas, senza coinvolgimento dell'asse celiaco o dell'arteria mesenterica superiore
T4	Tumore che coinvolge l'asse celiaco o dell'arteria mesenterica superiore

Tabella 1.2: Parametro T della classificazione TNM UICC (2009) [38].

N – Linfonodi regionali	
NX	I linfonodi regionali non possono essere definiti
N0	Assenza di metastasi ai linfonodi regionali
N1	Presenza di metastasi ai linfonodi regionali

Tabella 1.3: Parametro N della classificazione TNM UICC (2009) [38].

M – Metastasi a distanza	
M0	Assenza di metastasi a distanza
M1	Presenza di metastasi a distanza

Tabella 1.4: Parametro M della classificazione TNM UICC (2009) [38].

La categoria M necessita di un'ulteriore specificazione che indichi la sede anatomica in cui si localizza la metastasi, che può essere effettuata con un'apposita notazione. La categoria M0 è applicabile solo alla classificazione clinica: se, infatti, un caso classificato come M1 è accertato tramite biopsia ed essa risulta negativa, il caso viene classificato come M0 e non come pM0. Per quanto riguarda la classificazione patologica (pTNM), le categorie pT e pN corrispondono alle classificazioni T e N, cioè presentano le medesime regole di classificazione. L'esame istologico dei campioni della linfadenoctomia prevede l'utilizzo di almeno 10 linfonodi. Se i linfonodi sono negativi, ma il numero previsto non è raggiunto, il reperto istologico deve essere classificato come pN0. La classificazione pM è riportata di seguito.

pM – classificazione patologica metastasi a distanza	
pMX	Non è possibile accertare microscopicamente la presenza di metastasi a distanza.
pM0	Con l'esame microscopico non si osservano metastasi a distanza.
pM1	Con l'esame microscopico si osservano metastasi a distanza.

Tabella 1.5: Parametro pM della classificazione TNM UICC (2009) [38].

In alcune sedi anatomiche, ulteriori informazioni sul tumore primitivo possono essere riportate utilizzando la classificazione G, che definisce il *grading* istopatologico. Le categorie G, riportate in tabella 1.6, sono comuni a tutti i tumori del sistema digerente, ad eccezione del fegato [38].

G – Grading istopatologico	
GX	Il grado di differenziazione non può essere definito.
G1	Ben differenziato.
G2	Moderatamente differenziato.
G3	Poco differenziato.
G4	Indifferenziato.

Tabella 1.6: *Grading* istopatologico, classificazione TNM UICC (2009) [38].

Stadi			
Stage 0	Tis	N0	M0
Stage IA	T1	N0	M0
Stage IB	T2	N0	M0
Stage IIA	T3	N0	M0
Stage IIB	T1,T2,T3	N1	M0
Stage III	T4	Ogni N	M0
Stage IV	Ogni T	Ogni N	M1

Tabella 1.7: Raggruppamento in stadi, classificazione TNM UICC (2009) [38].

Sintesi Pancreas	
T1	Limitato al pancreas ≤ 2 cm
T2	Limitato al pancreas > 2 cm
T3	Oltre il pancreas
T4	Asse celiaco e arteria mesenterica superiore
N1	Regionale

Tabella 1.8: Sintesi della classificazione TNM UICC (2009) per il pancreas [38].

Una seconda classificazione molto utilizzata è quella proposta dalla "Japan Pancreas Society" (JPS), che nel 2002 ha pubblicato la quinta edizione di "General Rules for the Study of Pancreatic Cancer", successivamente rivisitata al fine di rendere le regole di classificazione di più semplice comprensione. Il sistema JPS è più complesso di quello proposto dalla UICC, ma si basa sempre sul sistema TNM. Il parametro T, relativo alla grandezza del tumore può assumere 4 valori.

- 1: da 0 a 2 cm.
- 2: da 2 a 4 cm.
- 3: da 4 a 6 cm.
- 4: oltre 6 cm.

Il parametro N, relativo al numero di linfonodi colpititi può assumere valore 0, se nessun linfonodo è colpito, 1 se sono colpiti i linfonodi pancreatici di primo livello e 2 se sono colpiti quelli di secondo livello (arteria epatica, tripode celiaco, arteria mesenterica superiore). La classificazione N è completata dai seguenti parametri.

- **S**: indica l'invasione della capsula pancreatica.
- **Rp**: indica l'invasione del retroperitoneo.
- **V**: indica l'invasione vascolare.

Ciascuno di essi può assumere valori da 0 a 3 (0: assente, 1: sospetto, 2: certo, 3: grave). Il parametro M è analogo alla classificazione UICC, e può assumere valore 0/1 per indicare assenza/presenza di metastasi. Di seguito è riportato il raggruppamento in stadi per questa classificazione [39].

Stadio	T	N	S	Rp	Pv
Stadio I	T1< 2 cm	N0	S0	Rp0	Pv0
Stadio II	T2 < 4 cm	N1	S1	Rp1	Pv1
Stadio III	T3 4-6 cm	N2	S2	Rp2	Pv2
Stadio IV	T4 > 6 cm	N3	S3	Rp3	Pv3

Tabella 1.9: Raggruppamento in stadi secondo JPS [39].

Le due classificazioni differiscono significativamente in termini di raggruppamento in stadi. In particolare, uno studio ha evidenziato come la maggior parte dei casi classificati come grado II secondo UICC, sia equivalente allo stage IV della JPS [40]. Questo risultato è in linea con altri studi che hanno evidenziato come utilizzando la classificazione UICC si tenda ad assegnare al tumore uno stadio inferiore rispetto all'utilizzo della JPS [41].Nella comune pratica clinica, le due classificazioni prima descritte presentano importanti limiti. Pertanto, viene utilizzata anche un'altra classificazione, detta stadiazione clinico radiologica, che si concentra sul giudizio di operabilità o meno della neoplasia. Le regole di classificazione sono schematizzate in tabella 1.9 [9].

Classificazione clinico-radiologica	
Stadio I	Comprende le forme operabili che non presentano coinvolgimento del tronco celiaco e dell'arteria mesenterica superiore e non presentano metastasi a distanza (T1-2 e gruppi selezionati T3*, NX-0, M0)
Stadio II	Sono forme localmente avanzate con interessamento dei vasi del tripode celiaco o dell'arteria mesenterica superiore o con occlusione venosa (vena mesenterica superiore o vena porta) o con coinvolgimento linfonodale, ma senza metastasi a distanza (T3, NX-1, M0)
Stadio III	Forme con metastasi a distanza (T1-3, NX-1, M1)

Tabella 1.10: Classificazione clinico-radiologica.*Tra le lesioni T3 resecabili sono incluse lesioni che presentano un isolato coinvolgimento della vena mesenterica superiore, della vena porta o dell'arteria epatica, senza interessamento dell'asse celiaco o dell'arteria mesenterica superiore [9].

1.3.5 Grado di infiltrazione vascolare

Al fine di determinare la resecabilità o meno del tumore, è fondamentale valutare l'interessamento delle strutture vascolari peripancreatiche. Come già discusso in precedenza, l'esame MDCT è, nella maggior parte dei casi, sufficiente ad indagare il coinvolgimento vascolare, data la possibilità di ottenere anche immagini angio-CT: queste caratteristiche hanno consentito di eliminare l'esame angiografico dalla routine pre-operatoria. Sono state proposte varie classificazioni per determinare il grado di interessamento vascolare: la più nota ed utilizzata, proposta da Lu et al. [42], identifica 5 categorie di coinvolgimento vascolare.

- **grado 0**: indica assenza di contiguità tra la massa neoplastica ed il vaso.
- **grado 1**: il tumore è contiguo al vaso per meno di ¼ della sua circonferenza.
- **grado 2**: il tumore circonda il vaso per una porzione compresa tra ¼ e ½ .
- **grado 3**: il tumore circonda il vaso per una porzione compresa tra ½ e ¾ .
- **grado 4**: il tumore circonda il vaso per più di ¾ della sua circonferenza, causando una riduzione del lume, che viene valutata attraverso immagini CT assiali.

In altri studi (O'Malley et al.), per semplicità, il grado 0 e 1, sono accorpati in un'unica categoria (grado 1), e non viene valutata la riduzione del lume nelle immagini assiali, compresa nella categoria di grado 4, ma vengono utilizzate ricostruzioni nei piani assiale o coronale, giudicate più informative [43]. Lo studio di Lu et al. propone una soglia di resecabilità tra il grado 2 e 3: questa soglia è caratterizzata da elevata sensitività rispetto alla non resecabilità dei vasi. Il lavoro di O'Malley et al. propone, invece, una soglia posta tra il grado 3 e 4, che riduce la sensibilità al 38%, ma raggiunge una sensitività del 100%. La scelta di una soglia più elevata è volta ad evitare che possa essere preclusa la terapia chirurgica a pazienti con tumori resecabili [43].

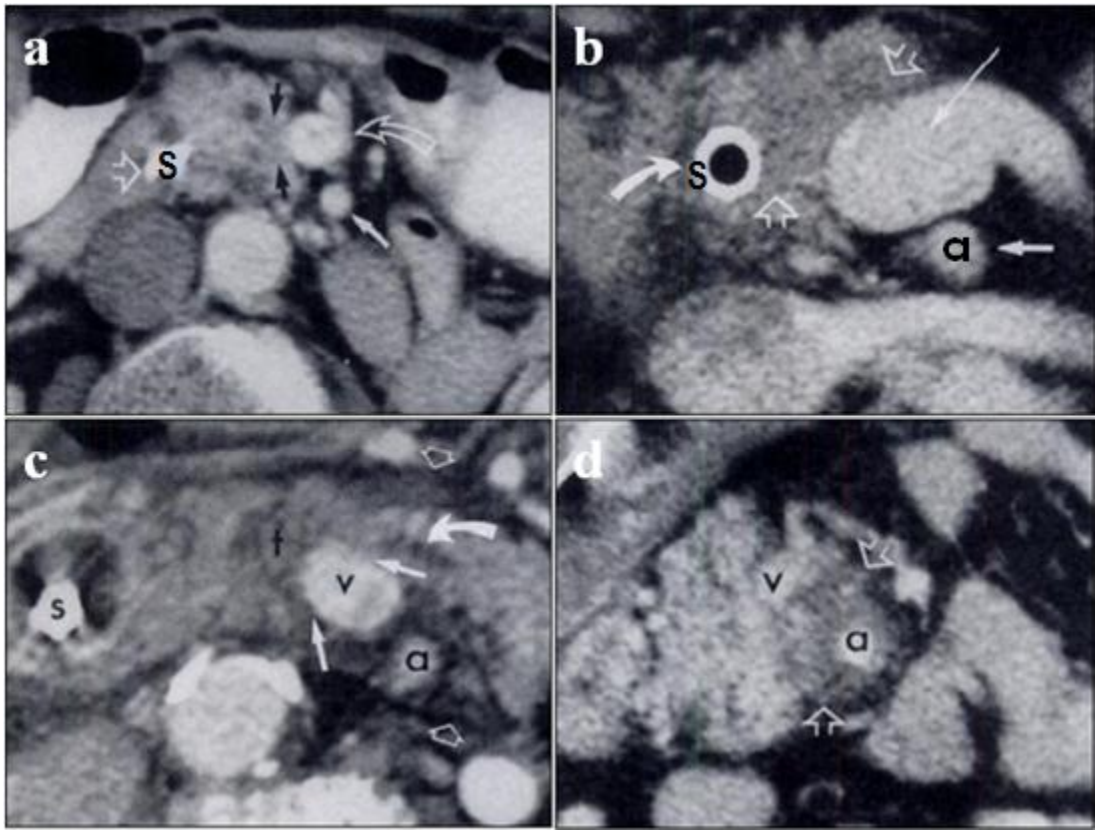

Figura 1.24: Immagini CT acquisite in fase pancretica, tutte relative ad adenocarcinoma della testa pancreatica, con diversi gradi di coinvolgimento vascolare. In (a-c) è visibile anche uno stent biliare ("s"). (a): grado 1. Il tumore (frecce nere), resecabile, coinvolge la vena mesenterica superiore per meno di ¼ della sua circonferenza (freccia curva). (b): grado 2. Tumore (frecce aperte), resecabile, che coinvolge tra ¼ e ½ della circonferenza della vena mesenterica superiore. (c): grado 3. Il tumore (frecce bianche dritte), resecabile, coinvolge da ½ a ¾ della vena mesenterica superiore ("v"). (d): grado 4. Il tumore (frecce) coinvolge completamente l'arteria mesenterica superiore (a), mentre non c'è coinvolgimento della vena mesenterica superiore ("v"). Il tumore non è resecabile [43].

1.3.6 Criteri di resecabilità

Al momento non esiste una precisa standardizzazione dei criteri di resecabilità per il carcinoma del pancreas. Generalmente, i criteri clinico-radiologici utilizzati per il giudizio di resecabilità sono:

- Diametro inferiore a 5 cm

- Assenza di invasione extrapancreatica, escluso il duodeno e la via biliare.
- Assenza di occlusione, stenosi o ispessimento semicircolare dei maggiori vasi peripancreatici, compresi l'asse porto-mesenterico, l'arteria mesenterica superiore e i rami del tronco celiaco.
- Assenza di metastasi ematogene o linfonodali (escluse le stazioni peripancreatiche) e/o di segni di carcinosi peritoneale.

L'infiltrazione marginale della vena porta o del confluente venoso mesenterico-portale possono essere considerati un criterio relativo di non resecabilità, in quanto l'infiltrazione sembra essere più effetto della sede che dell'aggressività della neoplasia. La resezione tangenziale del vaso venoso, infatti, non comporta una significativa differenza, in termini di sopravvivenza, rispetto ai pazienti con demolizione senza resezione vascolare.

I criteri prima esposti, hanno condotto ad un corretto giudizio di resecabilità nell'80% dei casi [9]. Dal punto di vista della terapia chirurgica, le neoplasie possono essere divise in tre categorie: resecabili, non resecabili e *borderline*.

- **Tumore resecabile**: appartengono a questa categoria i casi in cui vi è assenza di metastasi a distanza, e non vi è evidenza di coinvolgimento del tronco mesenterico portale. Deve essere rilevabile un piano adiposo attorno all'asse celiaco, all'arteria epatica e all'arteria mesenterica superiore. Basandosi sulla classificazione TNM (sezione 1.3.4), sono considerati resecabili tutti i pazienti appartenenti agli stadi I e II. La resecabilità in pazienti di stadio I viene riportata del 99%.
- **Tumore non resecabile**: appartengono a questo gruppo lo stadio IV (neoplasie con metastasi epatiche e/o polmonari, o con infiltrazione del retroperitoneo e/o dei linfonodi aortici), e gli stadi II e III, che presentano infiltrazione dei vasi peripancreatici arteriosi.

- **Situazioni *borderline***: sono definiti *borderline* quei tumori che non presentano metastasi a distanza e in cui si ha un coinvolgimento del tronco mesenterico portale, ma è presente un tratto venoso libero sufficiente a monte e a valle, ai fini della ricostruzione chirurgica (stadio II, T3), e/o coinvolgimento dell'arteria gastroduodenale fino a stretto contatto con l'arteria epatica, e/o un contatto del tumore con l'arteria mesenterica superiore per non più di 180°. Appartengono a questo gruppo i tumori con presenza di adenopatie peripancreatiche (stadio III) e l'invasione del tessuto adiposo peripancreatico o di organi adiacenti (stadio II, T3) [29][44].

1.4 Terapie chirurgiche

In questa sezione si descriveranno brevemente le principali tecniche chirurgiche impiegate nella cura del carcinoma del pancreas o nella palliazione dei sintomi. La resezione chirurgia rappresenta ad oggi l'unica terapia efficace per la cura del carcinoma del pancreas: essa presenta, però notevoli limiti, ed è pertanto applicabile solo a tumori di ridotte dimensioni (vedi "Criteri di resecabilità", sezione 1.3.6). Purtroppo, solo il 20% circa dei pazienti risulta resecabile al momento della diagnosi: la maggior parte di essi è affetta da carcinoma alla testa del pancreas, che sviluppa ittero ostruttivo in fase precoce. La restante parte dei pazienti, nei quali la malattia risulta troppo avanzata, potrà beneficiare solo di terapie palliative, ovvero azioni chirurgiche o mediche atte a risolvere i problemi clinici legati al cancro senza, però, eliminarlo.

Trattamenti chirurgici radicali

La scelta del tipo d'intervento, dipende dalla localizzazione del tumore. Per neoplasie della testa, istmo o processo uncinato del pancreas è necessario procedere ad una **duodenocefalopancreasectomia (DCP)**: la DPC classica secondo Whipple è l'intervento più comune e consiste nella resezione di:

- testa del pancreas
- duodeno
- porzione distale dello stomaco
- colecisti
- digiuno prossimale
- linfonodi regionali

In alcuni casi viene eseguita anche la vagotomia allo scopo di ridurre il rischio di sviluppare un'ulcera da anastomosi. Per molti anni la DPC classica è stata

considerata la tecnica d'elezione per la resezione dell'adenocarcinoma della testa del pancreas. In seguito, numerosi studi hanno dimostrato come la DPC con preservazione del piloro (DPC secondo Longmire-Traverso) sia ugualmente radicale per il trattamento della neoplasia. Per mantenere il piloro funzionante, è necessario preservare completamente lo stomaco, insieme a 2 cm della prima parte del duodeno prossimale, conservando anche la vascolarizzazione dello stesso: ciò consente di migliorare la funzione gastrica, comportando una minore incidenza di ritardato svuotamento gastrico, ulcere marginali e gastrite alcalina. Ad eccezione dello stomaco e della prima parte del duodeno prossimale, l'intervento prevede la resezione delle stesse strutture anatomiche della DPC classica. Altri importanti vantaggi, quali il minor tempo operatorio ed il minor sanguinamento intra-operatorio, hanno fatto della DPC con preservazione del piloro l'attuale tecnica chirurgica ottimale. La gestione del moncone pancreatico è uno dei fattori maggiormente condizionanti il decorso postoperatorio, in termini di mortalità e morbilità. Le alternative possibili prevedono un'anastomosi con il tratto gastroenterico attraverso una pancreatico-digiuno-anastomosi, oppure una pancreatico-gastrostomia. Nessuna tecnica ha, comunque, mostrato vantaggi sull'altra in termini di complicanze.

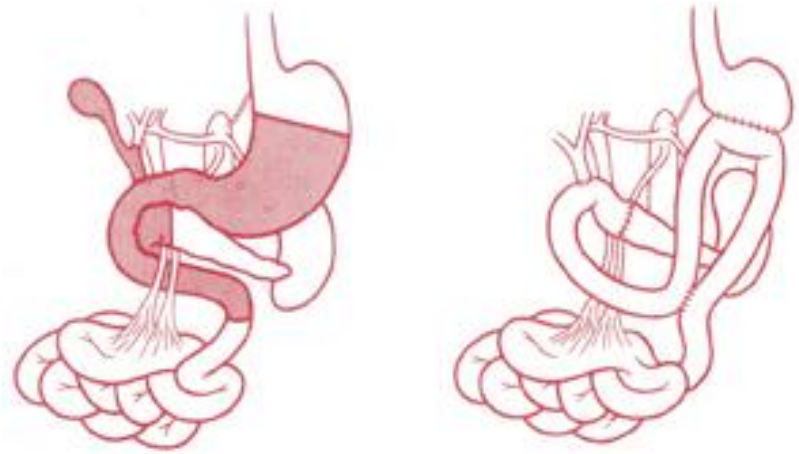

Figura 1.25: DCP, intervento secondo Whipple. A sinistra: situazione pre-intervento (colorate le parti anatomiche da resecare). A destra: ricostruzione a fine intervento [46].

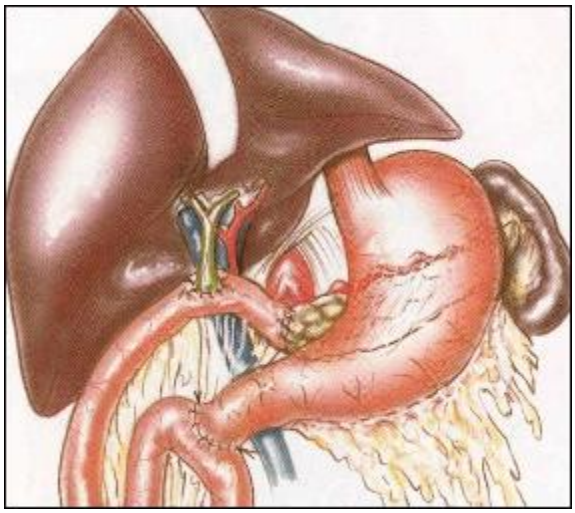

Figura 1.26: DCP, Intervento secondo Longmire-Traverso: ricostruzione a fine intervento [30].

Per lesioni che interessano il corpo-coda pancreatico, viene eseguita una **spleno-pancreasectomia distale**. In questo caso non vi è necessità di rimuovere il duodeno e la via biliare principale (vedi figura 1.27). Il pancreas viene sezionato tipicamente a sinistra dell'asse porto mesenterico, anche se la linea di sezione è condizionata dalla sede del tumore: per prevenire il *leakage* del moncone, è eseguita una sutura diretta del dotto principale e l'adattamento con punti transfissi sulla capsula pancreatica, anche se l'avvento delle suturatrici meccaniche ha aperto spazio a nuove tecniche di sutura. La splenoctomia viene eseguita *en bloc* con il pancreas, per tumori collocati nella coda del pancreas. La conservazione della milza, prima ritenuta contraria ai corretti criteri oncologici, è consigliata da molti recenti studi in tutti i casi di tumori del corpo-coda, ad eccezione dei casi di diretta invasione del tumore o in cui l'esecuzione di linfoadenoctomia lo imponga.

La **resezione segmentaria del pancreas**, o pancreasectomia centrale, è indicata per lesioni localizzate a livello dell'istmo pancreatico ed è tipicamente riservata alla terapia chirurgica di tumori benigni o a bassa malignità, metastasi di altri tumori o area di pancreatite focale.

La **pancreasectomia totale**, è il più demolitivo degli interventi, in quanto prevede l'asportazione dell'intera ghiandola pancreatica, del duodeno, della milza e di un'ampia porzione dello stomaco, in seguito anastomizzata con il digiuno (vedi figura 1.28). Questo intervento è eseguito in caso tumore multifocale o qualora il margine di resezione pancreatica si dimostri infiltrato all'esame estemporaneo.

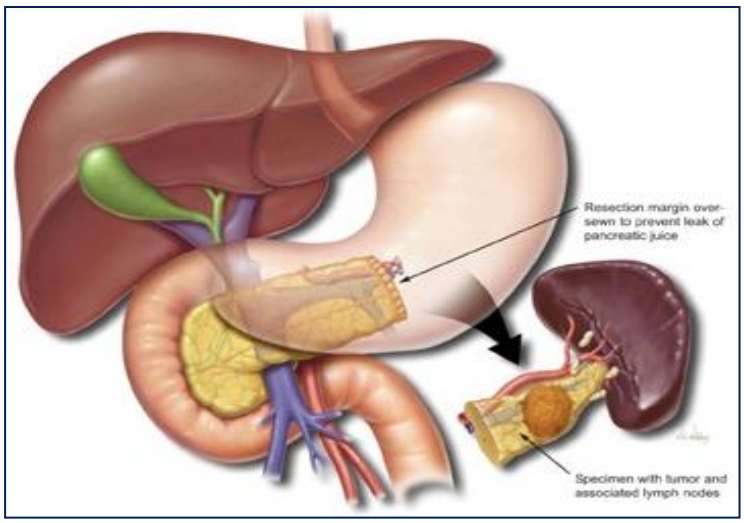

Figura 1.27: Schema della realizzazione della splenopancreasectomia distale [25].

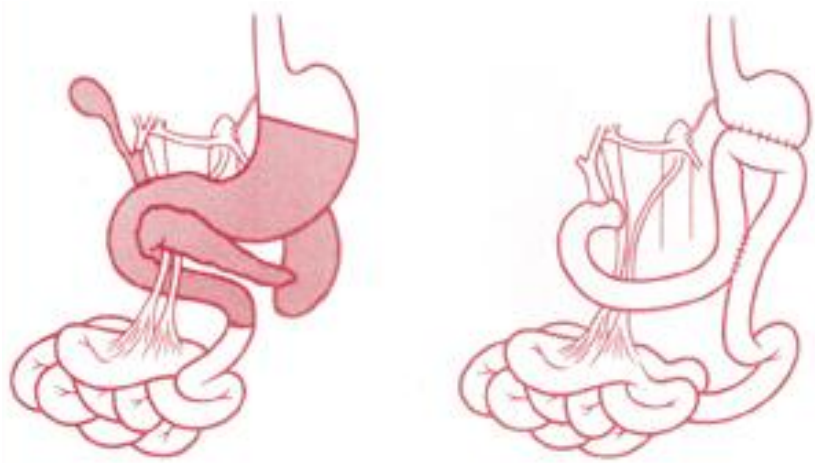

Figura 1.28: Schema della realizzazione della pancreasectomia totale. A sinistra: situazione pre-intervento (colorate le parti anatomiche da resecare). A destra: ricostruzione a fine intervento [46].

Trattamenti palliativi

Come già detto, la maggior parte dei pazienti è giudicata non resecabile al momento della diagnosi: per molti di loro è necessario un trattamento palliativo, con l'obiettivo di ridurre i sintomi legati alla presenza della neoplasia, senza però eliminarla. Il tipo di intervento va scelto sulla base della tipologia di sintomi, dell'aspettativa di vita del paziente, che è direttamente proporzionale allo stadio della malattia, e della qualità della vita. In caso di giudizio di resecabilità dubbio, è indicata una laparoscopia esplorativa, e, nel caso in cui sia confermata la non resecabilità, si procede solitamente alla derivazione biliare gastrica per i tumori della testa pancreatica, ed alla derivazione della sola via digestiva per i tumori del corpo-coda. In presenza di colestasi, il trattamento chirurgico ha lo scopo, non solo di eliminare l'ittero, ma anche di correggere le alterazioni metaboliche, migliorare la funzionalità epatica, renale e lo stato nutrizionale. Attualmente, la metodica di prima scelta per la palliazione dell'ittero ostruttivo, è l'inserimento di protesi per via endoscopica, che consentano il *by-pass* della stenosi. Questa soluzione è stata introdotta per evitare l'alta mortalità intraoperatoria associata al *by-pass* chirurgico. Anche nel caso di ostruzioni intestinali si può intervenire con l'inserimento di stent espandibili. Un altro sintomo che spesso compromette gravemente la qualità della vita del paziente è il dolore: qualora non sia controllabile con la terapia farmacologica, è necessario ricorrere a soluzioni chirurgiche. Tra essi la splancnicectomia, pratica chirurgica oggi quasi abbandonata, è in grado di eliminare la sintomatologia dolorosa in circa un terzo dei pazienti, in parte dei quali col tempo recidiva. L'abolizione chirurgica del plesso celiaco è considerata un'opzione di più semplice realizzazione e di maggiore efficacia [9][28][45].

Capitolo 2
Ricostruzioni 3D da immagini MDCT

2.1 Uso clinico

Dalla trattazione esposta nel Capitolo 1, emergono chiaramente le difficoltà associate alla chirurgia del pancreas. La complessità è legata, in primo luogo, alla collocazione anatomica di quest'organo, che ne rende difficoltoso l'accesso, ed agli stretti rapporti con le strutture circostanti. Come illustrato in sezione 1.4, la resezione del carcinoma del pancreas è spesso associata alla rimozione di altre strutture circostanti, ed alla conseguente realizzazione di anastomosi, che rendono estremamente complesso questo tipo di interventi. Si è, inoltre, evidenziato come la percentuale di pazienti giudicati idonei alla resezione chirurgica al momento della diagnosi sia molto esiguo, e l'importanza della MDCT come tecnica diagnostica d'elezione per il giudizio di resecabilità. L'esame MDCT è in grado di fornire informazioni tridimensionali sui volumi acquisiti, e le tecniche di ricostruzione attualmente disponibili consentono di ottenere immagini 3D in modo automatico, o, al più, con il settaggio di pochi parametri (sezione 1.3.3). Le ricostruzioni 3D hanno certamente un ruolo fondamentale in ambito clinico, soprattutto perché consentono di condensare le informazioni radiologiche ottenute da indagini MDCT, in una visualizzazione di più immediata comprensione.

Le tecniche di ricostruzione come MIP o Min IP forniscono una proiezione bidimensionale del volume acquisito in un piano scelto: sono tecniche molto utilizzate poiché non necessitano di una grande interazione con l'utente, ma hanno il limite di mostrare un'immagine che, essendo una proiezione

bidimensionale, pur contenendo informazioni tridimensionali, non è navigabile. Questo limite può essere superato con tecniche di *direct volume rendering* che permettono di ricostruire un volume 3D navigabile, in cui ad ogni voxel è assegnato un colore ed una trasparenza sulla base dell'intensità dei pixel. E' possibile variare la finestra di selezione dei livelli di grigio che si vogliono visualizzare: si può, quindi, scegliere quali organi visualizzare o meno, ma non è possibile interagire con ogni organo come se fosse una struttura a sé stante. Per ottenere questa funzionalità è necessario effettuare una ricostruzione del volume acquisito attraverso un processo di segmentazione, che verrà descritto nel capitolo seguente.

Le tecniche di ricostruzione automatica appena citate si basano sull'intensità relativa dei pixel per evidenziare le diverse strutture anatomiche: ciò consente di ottenere agevolmente ricostruzioni di strutture vascolari, utilizzando la fase di acquisizione più opportuna, o di organi ben contrastati rispetto alle strutture ad essi circostanti. Per quanto riguarda la valutazione dei rapporti del pancreas con le strutture anatomiche adiacenti, queste tecniche risultano di scarsa utilità. Ciò deriva dalla limitata differenza di contrasto, in termini di intensità di pixel dell'immagine, esistente tra il pancreas e gli organi circostanti. Questa caratteristica crea notevoli problemi sia per l'utilizzo delle suddette tecniche sia nell'affrontare il processo di segmentazione dell'organo.

Figura 2.1: Due proiezioni MIP in piani diversi, di immagini MR a 1.5 T [47].

Figura 2.2: *Direct volume rendering* di immagini CT ad alta risoluzione [48].

L'obiettivo è, quindi, realizzare strumenti che permettano, di indagare con maggiore chiarezza i rapporti del tumore con le strutture anatomiche circostanti, in particolare quelle vascolari, mostrando all'utente tutte le informazioni raccolte

con l'indagine diagnostica in una visualizzazione tridimensionale e consentendo un alto grado di interazione con il modello. La possibilità di ottenere una simile ricostruzione, rappresenterebbe un significativo miglioramento anche nella trasmissione delle informazioni dal radiologo al chirurgo, evitando la perdita di dettagli fondamentali. Attualmente il chirurgo può usufruire, per la pianificazione preoperatoria, del referto radiologico o di altri esami strumentali eseguiti, e delle relative immagini acquisite. Il referto, data la sua natura testuale, accompagnato da immagini bidimensionali, non consente al chirurgo di avere una visualizzazione della situazione clinica sufficientemente in linea con quella che troverà sul campo operatorio. D'altro canto, un modello tridimensionale in grado di raccogliere tutte le informazioni disponibili, consentirebbe al chirurgo di indagare la situazione in modo più realistico. In particolare, la visualizzazione 3D permetterebbe di valutare da angolazioni diverse:

- l'estensione della neoplasia,
- le possibilità di accesso alla neoplasia,
- le altri parti anatomiche interessate dalla neoplasia o comunque coinvolte nell'intervento.

Sfruttando il processo di segmentazione delle immagini, inoltre, è possibile realizzare un modello completo in cui sia possibile interagire con ogni organo separatamente: questa caratteristica è particolarmente utile nel caso di un organo profondamente collocato nell'addome come il pancreas, perché permette di scegliere quali strutture visualizzare, semplicemente selezionandole e non dovendo variare le soglie sui livelli di grigio.

2.2 Segmentazione di un'immagine

La segmentazione è un processo che partiziona un'immagine in regioni distinte e omogenee al loro interno per una o più caratteristiche di interesse. Da un punto di vista matematico, possiamo definire la segmentazione come segue. Se I è l'insieme di tutti i pixel dell'immagine, il processo di segmentazione darà luogo a diverse regioni omogenee $\{S_1, S_2, S_3, \dots S_n\}$ che soddisfino le seguenti caratteristiche.

$$\bigcup_{i=1}^{n} S_i = I \qquad dove\ S_i \bigcap S_j = \emptyset \tag{2.1}$$

$$S_i \text{ è } una\ regione\ connessa, \qquad i = 1,2, \dots n \tag{2.2}$$

$$P(S_i) = TRUE \quad per\ i = 1,2, \dots n \tag{2.3}$$

$$P\left(S_i \bigcup S_j\right) = FALSE \quad per\ i \neq j \tag{2.4}$$

dove $P(S_i)$ è un predicato definito sui pixel appartenenti al set S_i. La condizione 2.1 indica che la segmentazione deve essere completa, cioè ogni pixel dell'immagine deve essere coperto da una regione segmentata, e che le regioni segmentate devono essere disgiunte. La condizione 2.2 richiede che i pixel appartenenti ad una stessa regione siano connessi tra loro secondo un criterio predefinito (ad esempio 4-connessi[1] o 8-connessi[2]). La terza condizione (2.3), richiede che una certa proprietà sia soddisfatta da tutti i pixel appartenenti ad una regione, ad esempio: $P(S_i) = TRUE$ se tutti i pixel in S_i hanno lo stesso livello di

1- Due pixel p e q si dicono 4-connessi se q è nel set $N_4(p)$. Dati (x, y) le coordinate del pixel p, $N_4(p)$ è definito come l'insieme di pixel di coordinate $(x+1, y)$, $(x, y+1)$, $(x, y-1)$, $(x-1, y)$. [49]

2- Due pixel p e q si dicono 8-connessi se q è nel set $N_8(p)$. $N_8(p)$ rispetto a $N_4(p)$ comprende anche i 4 pixel diagonali. [49]

grigio. L'ultima condizione (2.4), indica che due regioni distinte S_i e S_j devono differire nel senso del predicato P [50].

L'obiettivo principale è quello di ridurre la complessità dell'immagine originale, ottenendo una rappresentazione comprensiva solo delle caratteristiche di interesse. Il livello di partizionamento dell'immagine dipende dalla complessità del problema che si sta affrontando: la segmentazione dovrebbe terminare, quindi, nel momento in cui l'oggetto di interesse è stato trovato. Ad esempio, nell'analisi automatica dell'assemblaggio di parti elettroniche, l'obiettivo dell'analisi delle immagini è quello di evidenziare la presenza di anomalie, come la mancanza di componenti o la rottura di piste circuitali: in questo caso la segmentazione ha solo il compito di trovare le suddette anomalie. Oppure, se siamo interessati a riconoscere un oggetto rispetto allo sfondo, vorremo metterne in evidenza solo la morfologia, tralasciando i vari dettagli sui toni di grigio che lo compongono: l'immagine segmentata vedrà la presenza di due gruppi, uno contenente tutti i pixel appartenenti all'oggetto identificato e l'altro contenente tutti i pixel che non ne fanno parte. Da un punto di vista pratico la segmentazione di un immagine consiste nell'assegnare ad ogni pixel una label, ovvero un'etichetta, che ne determini l'appartenenza ad un particolare gruppo. In letteratura si trovano moltissimi algoritmi di segmentazione (vedi Appendice A), classificati in vario modo, ma nessuno di questi soddisfa delle proprietà globali, perciò la scelta del metodo più opportuno dipende dalla natura del problema in esame [50][51]. Da un punto di vista pratico ed in relazione ai nostri obiettivi, possiamo suddividere le procedure di segmentazione nelle seguenti categorie.

- **manuali**: prevedono di delineare manualmente il contorno della porzione di immagine a cui assegnare una specifica label.
- **automatiche**: suddividono automaticamente l'immagine in regioni che mostrino caratteristiche omogenee al loro interno e differiscano tra loro per le medesime caratteristiche. Questo tipo di segmentazione è tipicamente basato

su algoritmi in grado di partizionare l'immagine in un numero di insiemi che può essere o meno indicato a priori.

- **semiautomatiche**: rappresentano un compromesso tra le due tecniche precedenti. In questo approccio è necessaria una modesta interazione con l'utente, a cui è richiesto di settare alcuni parametri dell'algoritmo.

Le moderne apparecchiature MDCT sono in grado di fornire da poche a diverse centinaia di immagini per ogni fase acquisita: da ciò si evince come un approccio manuale non sia compatibile con la quantità di immagini da elaborare. La segmentazione manuale, inoltre, richiede molta esperienza ed è inevitabilmente caratterizzata da ampia variabilità inter e intra-operatore. D'altro canto, un approccio totalmente automatico per la segmentazione degli organi della cavità addominale non è attualmente praticabile. Come già discusso per altri sistemi di ricostruzione 3D, il limite principale è dato dallo stretto rapporto che contraggono alcune strutture anatomiche, e dallo scarso contrasto da cui sono caratterizzate. Sistemi di segmentazione automatica sono stati sviluppati per diversi distretti anatomici, quali fegato e colon (vedi figura 2.3), caratterizzati da maggiore omogeneità nell'immagine radiologica. La scelta di un approccio semiautomatico appare, quindi, la scelta più adeguata allo scopo.

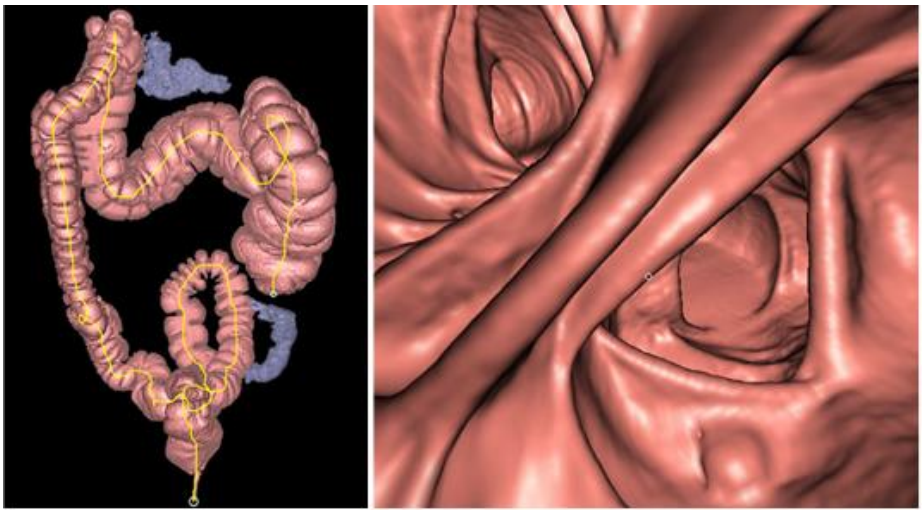

Figura 2.3: A sinistra: risultato della segmentazione automatica del colon con individuazione della *centerline*. A destra: visione endoluminare del colon per colonscopia virtuale [52].

Il panorama dei software che consentono la segmentazione semiautomatica delle immagini è abbastanza ampio: tra i software più conosciuti citiamo 3DSlicer [53], sviluppato presso MIT, Analyse [54], prodotto da Mayo Research e ITK-Snap [55] svlipuppato da Cognita-Corporation. La valutazione dello strumento più idoneo alle applicazioni in campo medico, deve tener conto non solo delle possibilità di segmentazione offerte dagli algoritmi implementati, ma anche della quantità di *know-how* richiesta all'utente. Strumenti che richiedano un'ampia conoscenza degli algoritmi implementati per il settaggio dei parametri durante la segmentazione, sarebbero preclusi all'utilizzo nella routine radiologica.

Il presente lavoro si inserisce in un contesto di sviluppo di una metodica di segmentazione della cavità addominale orientata alla ricostruzione del parenchima pancreatico, attivo presso il centro di ricerca "Endocas" di Pisa. Presso il centro pisano, è stata sviluppata una pipeline di segmentazione, "Endocas Segmentation Pipeline", che poggia sul software ITK-Snap [56][57]: il software è stato arricchito da un toolbox che ne migliora le potenzialità e velocizza il processo di ricostruzione in quanto tagliato sulle esigenze del clinico. Nelle sezione seguenti verranno illustrati il software ITK-Snap nella sua configurazione originale e l'"Endocas Segmentation Pipeline". La segmentazione risultante dalla pipeline sarà usata come dato di partenza, insieme al corrispondente set di immagini MDCT, per lo sviluppo di un sistema di discriminazione semiautomatica del tumore rispetto al parenchima pancreatico sano, oggetto del presente lavoro.

2.3 Il software ITK-Snap

ITK-Snap [55] è un software *open source* che consente di eseguire la segmentazione semiautomatica di strutture anatomiche da immagini mediche con contenuto tridimensionale, quali MDCT e MR. La segmentazione è effettuata con il metodo dei contorni attivi, ed il settaggio dei parametri è agevolato da un'apposita interfaccia utente. E' prevista la possibilità di effettuare la segmentazione manuale delle immagini tramite un tool di tracciamento dei contorni delle regioni da segmentare. L'architettura del software è basata sulle librerie *Insight* Tool*kit* (ITK), *Visualization* Tool*kit* (VTK) e *Fast Light* Tool*kit* (FLTK) [55]. Le ITK implementano algoritmi di elaborazione di immagini mediche di alto livello, dalla registrazione e segmentazione, al filtraggio ed alle misure quantitative, le VTK, invece, sono librerie per la visualizzazione grafica e l'*image processing*, mentre le FLTK, servono per la creazione delle interfaccia grafica utente (GUI). L'interfaccia principale, mostrata in figura 2.4, è intuitiva e di semplice utilizzo. Era, infatti, nell'intento degli stessi sviluppatori la realizzazione di un software che fosse di agevole utilizzo anche per utenti non appartenenti al ramo ingegneristico [55][58]. L'interfaccia permette la visualizzazione delle immagini assiali e le ricostruzioni sagittale e coronale: una quarta finestra permette di visualizzare la ricostruzione 3D al termine della segmentazione. Sul lato sinistro dell'interfaccia, una serie di toolbox permettono di interagire con le immagini ed eseguire sia la segmentazione manuale che semiautomatica, le cui procedure verranno illustrate brevemente di seguito.

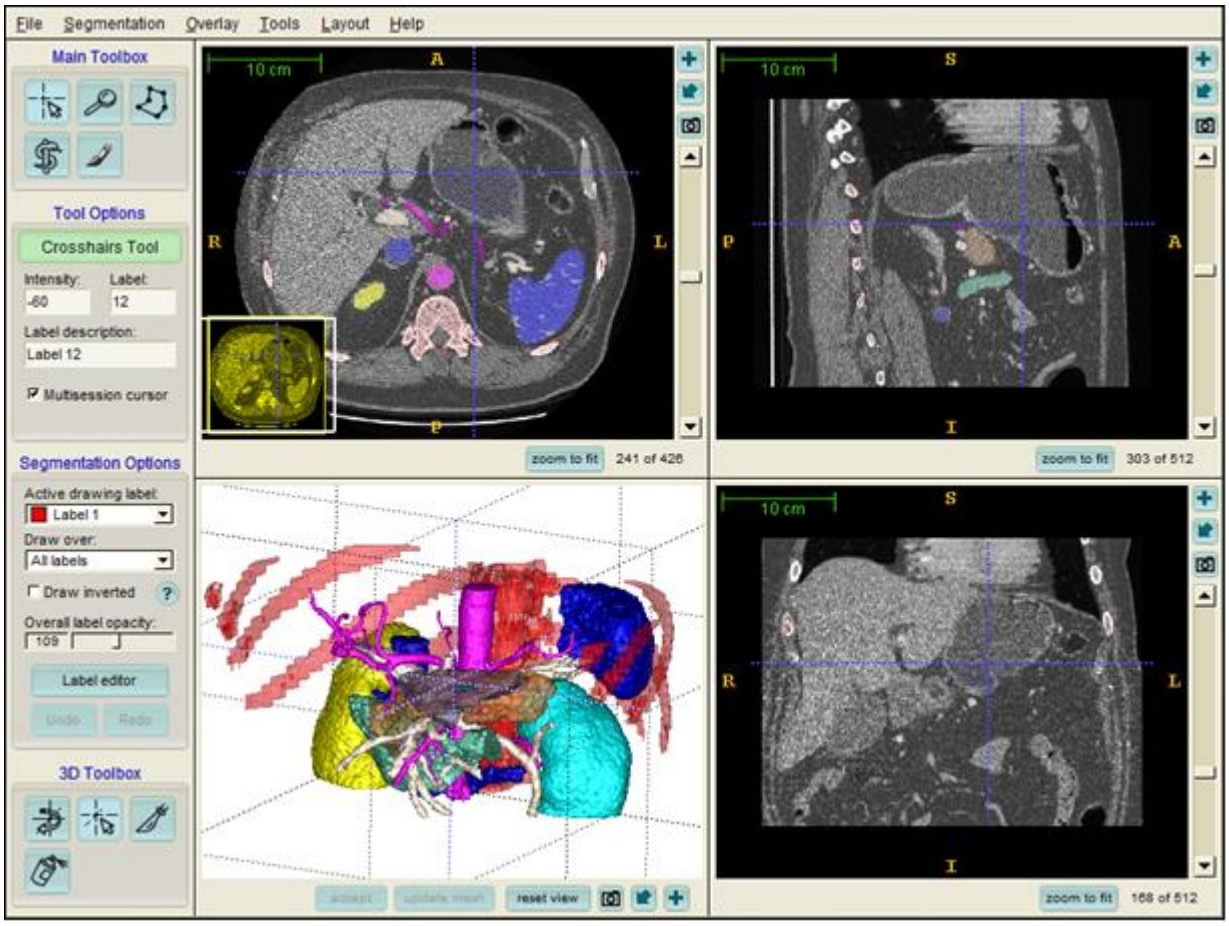

Figura 2.4: Interfaccia del software ITK-Snap. Visualizzazione di immagini MDCT segmentate. Nella finestra in basso a sinistra il *volume rendering* dell'addome.

Segmentazione manuale

La figura 2.5 mostra la sequenza di operazioni necessarie ad effettuare la segmentazione manuale delle immagini. Per ogni slice dello stack contenente la struttura di interesse, si eseguono i seguenti passi:

- Si delinea il contorno della struttura da segmentare. Il contorno deve essere necessariamente chiuso. (vedi figura 2.5b)
- Si accetta il contorno: in questo caso a tutti i pixel all'interno del contorno è assegnato il valore della label scelta. (vedi figura 2.5c)

Una volta eseguite le operazioni precedenti su tutte le slice, si può eseguire il *volume rendering* della struttura anatomica, realizzato con tecniche *surface-based*: esse operano un'estrazione di informazioni geometriche dai dati volumetrici, risultato del processo di segmentazione. Ogni organo segmentato, può essere esportato individualmente come *surface* mesh, in formato .stl, caratteristica che ha reso ITK-Snap ottimale anche per gli obiettivi di questo lavoro, come sarà discusso in seguito. Ciò consente di interagire con ogni struttura come a sé stante, dando anche la possibilità di effettuare calcoli volumetrici. Il risultato finale può essere raffinato grazie a tecniche di *smoothing*, come lo *smoothing* gaussiano, che consentono di migliorare la superficie 3D generata.

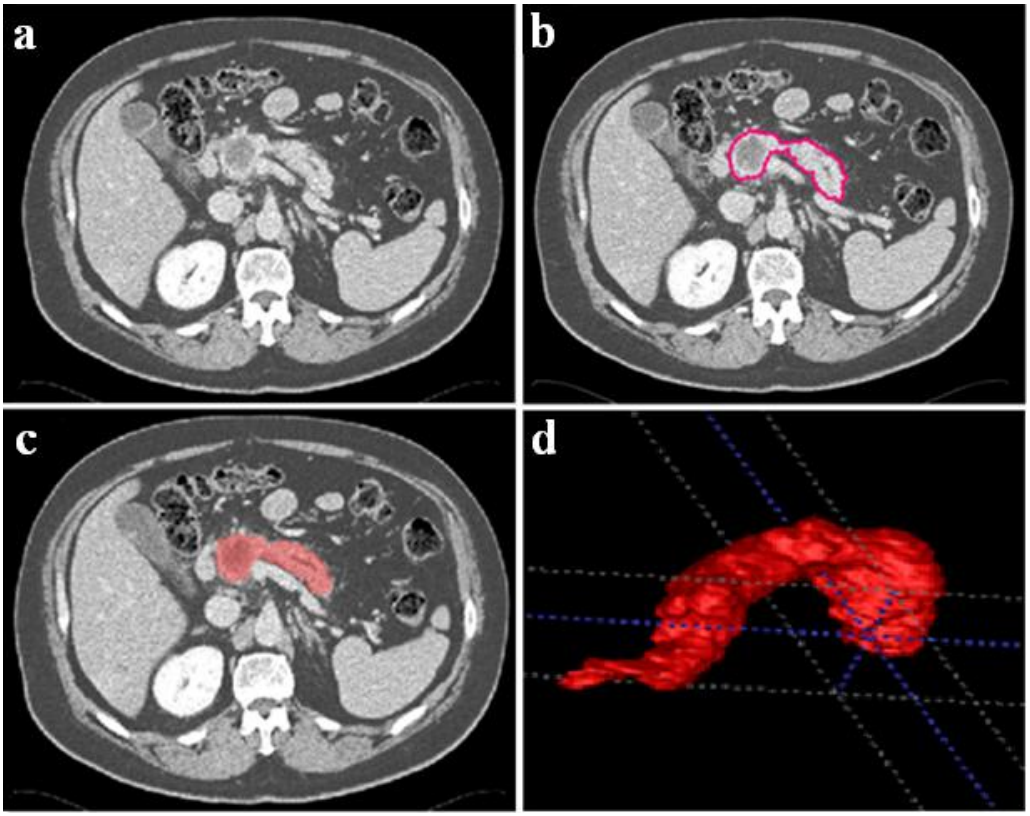

Figura 2.5: Sequenza di operazioni da eseguire nella segmentazione manuale. (a): Immagine MDCT originale. (b): Delineazione manuale del contorno della struttura da segmentare. (c): Accettando il contorno, viene assegnata la label scelta a tutti i pixel appartenenti all'immagine. (d): *Volume rendering* del pancreas al termine della segmentazione.

Segmentazione semiautomatica

Il software consente di eseguire in modo altrettanto intuitivo anche la segmentazione semiautomatica, attraverso una procedura guidata. Nelle immagini seguenti sono riportate le fasi della procedura, per la segmentazione semiautomatica della milza. Il primo passo consiste nella definizione di una ROI (*Region of Interest*), che racchiuda la struttura da segmentare (vedi figura 2.6).

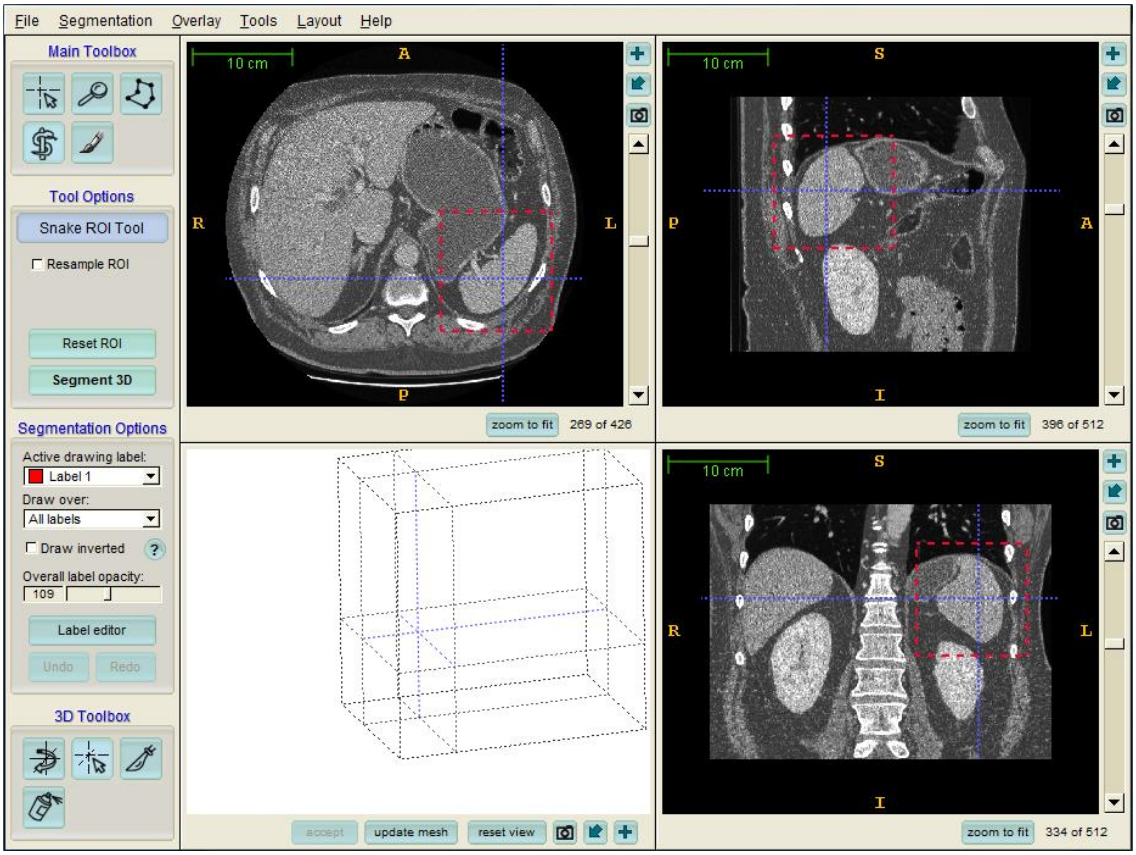

Figura 2.6: Definizione di una ROI per la segmentazione della milza.

Successivamente l'utente deve scegliere tra due diverse modalità di realizzazione di una *feature image*, ovvero di un'immagine che contenga le caratteristiche dell'immagine originale da utilizzare per guidare l'algoritmo di segmentazione.

- ***Intensity regions***: si basa sull'intensità relativa dei pixel. In questo caso l'utente deve settare opportunamente i parametri di una funzione di *thresholding* attraverso un'apposita interfaccia , come mostrato in figura 2.7.

L'operazione è svolta in modo interattivo, consentendo all'utente di verificare l'effettiva copertura della zona da segmentare. I parametri della funzione devono essere settati in modo che nella *feature image* sia assegnato un valore positivo a tutti i pixel appartenenti alla struttura da segmentare, ed uno negativo a tutti gli altri.

- ***Image edges***: si basa sulla definizione dei contorni dell'immagine. In questo caso l'utente deve settare opportunamente i parametri di una funzione che permette di determinare quali intensità considerare per i contorni. La funzione sarà applicata all'immagine gradiente, in cui sono evidenziati i bordi delle strutture presenti. La *feature image*, in questo caso, assegna valore vicino a 0 ai pixel di intensità simile a quella dei bordi della struttura, e valori vicini ad 1 ai pixel alle regioni di intensità uniforme.

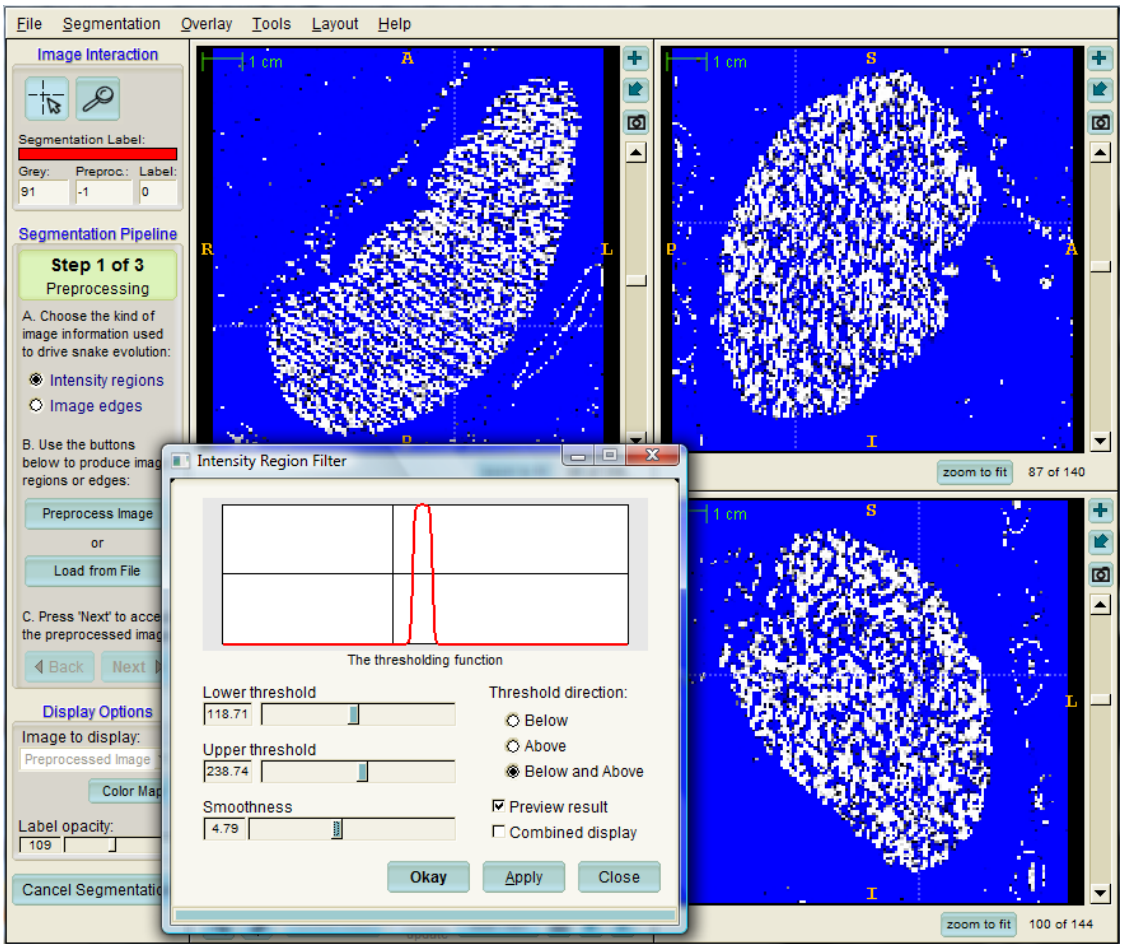

Figura 2.7: *Pre-processing* dell'immagine basato sul metodo delle *intensity regions*.

L'utente, in seguito, deve posizionare uno o più *seed* all'interno della regione da segmentare (vedi figura 2.8). Questi *seed* non sono altro che i punti di partenza dell'evoluzione dell'algoritmo di segmentazione, guidato dalla *feature image* realizzata con uno dei metodi precedenti.

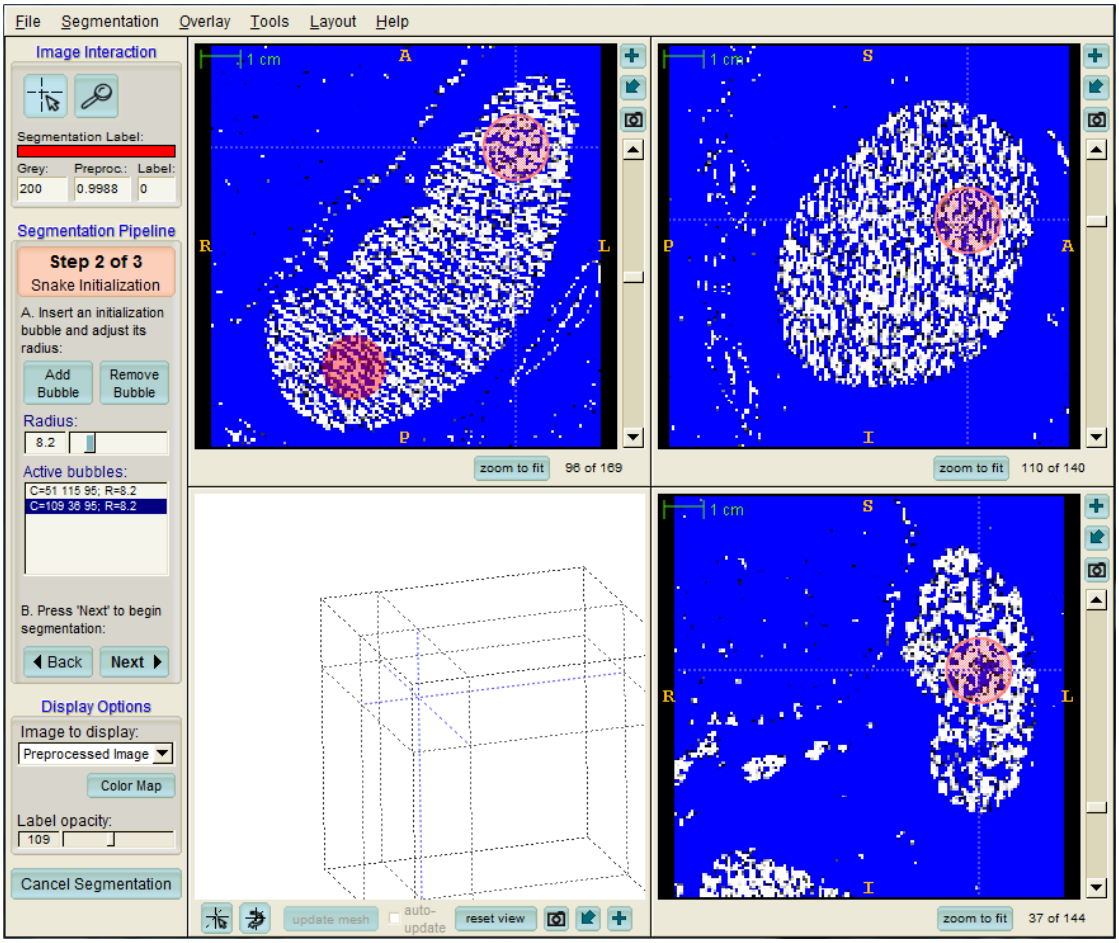

Figura 2.8: Disposizione dei *seed* all'interno dell'area da segmentare.

L'algoritmo evolve nelle 3 dimensioni, fino a quando l'utente non arresta il processo manualmente (l'algoritmo non prevede, infatti, un criterio di stop): è possibile controllare in modo fine i parametri di evoluzione, anche se ciò richiede un'accurata conoscenza della matematica alla base dell'algoritmo. L'algoritmo implementato nella versione originale del software è basato sul metodo di segmentazione 3D dei contorni attivi, in cui la struttura da segmentare è identificata da uno o più contorni che evolvono nel tempo. Un contorno è definito da una superficie chiusa $C(u, v; t)$ parametrizzata nelle variabili u, v e nella

variabile temporale t ed evolve secondo la seguente equazione differenziale parziale

$$\frac{\partial}{\partial t} C(\,) = F\,\vec{\boldsymbol{N}} \tag{2.5}$$

dove $\vec{\boldsymbol{N}}$ è la normale al contorno e F rappresenta la somma delle varie forze che agiscono sul contorno in direzione normale. Queste forze sono distinte in interne ed esterne: le prime sono derivate dalla geometria del contorno e sono utilizzate per imporre regolarità alla forma, mentre le seconde includono informazioni sull'immagine che si sta segmentando. I metodi differiscono nel modo in cui sono definite le forze interne ed esterne [58]. La versione di ITK-Snap sviluppata presso il laboratorio "Endocas" utilizza, invece, come metodo di segmentazione il *neighborhood connected region growing*: questo metodo sfrutta una funzione di omogeneità che tiene conto dell'intensità dei voxel vicini verso i quali cresce la segmentazione. Un nuovo voxel è incluso nell'area segmentata solo se tutti i suoi vicini, calcolati secondo un raggio da impostare, soddisfano la condizione di intensità di livello di grigio scelta nell'intervallo di sogliatura. Questo algoritmo è stato preferito al metodo dei contorni attivi, poiché quest'ultimo presentava alcuni significativi svantaggi, riassunti di seguito.

- Richiede un elevato *know-how* matematico per il settaggio dei parametri dell'algoritmo.
- Non ha criteri oggettivi di stop ed il risultato della segmentazione, a parità di condizioni iniziali, non è sempre replicabile e dipende dal momento in cui l'utente ferma l'algoritmo.
- La segmentazione è piuttosto lenta.

La maggior velocità dell'algoritmo *region growing* consente di ripetere agevolmente la segmentazione, nel caso in cui l'algoritmo cresca oltre la struttura

di interesse, riducendo il range di livelli di grigio nel *thresholding* dell'immagine o aumentando il raggio [56][57].

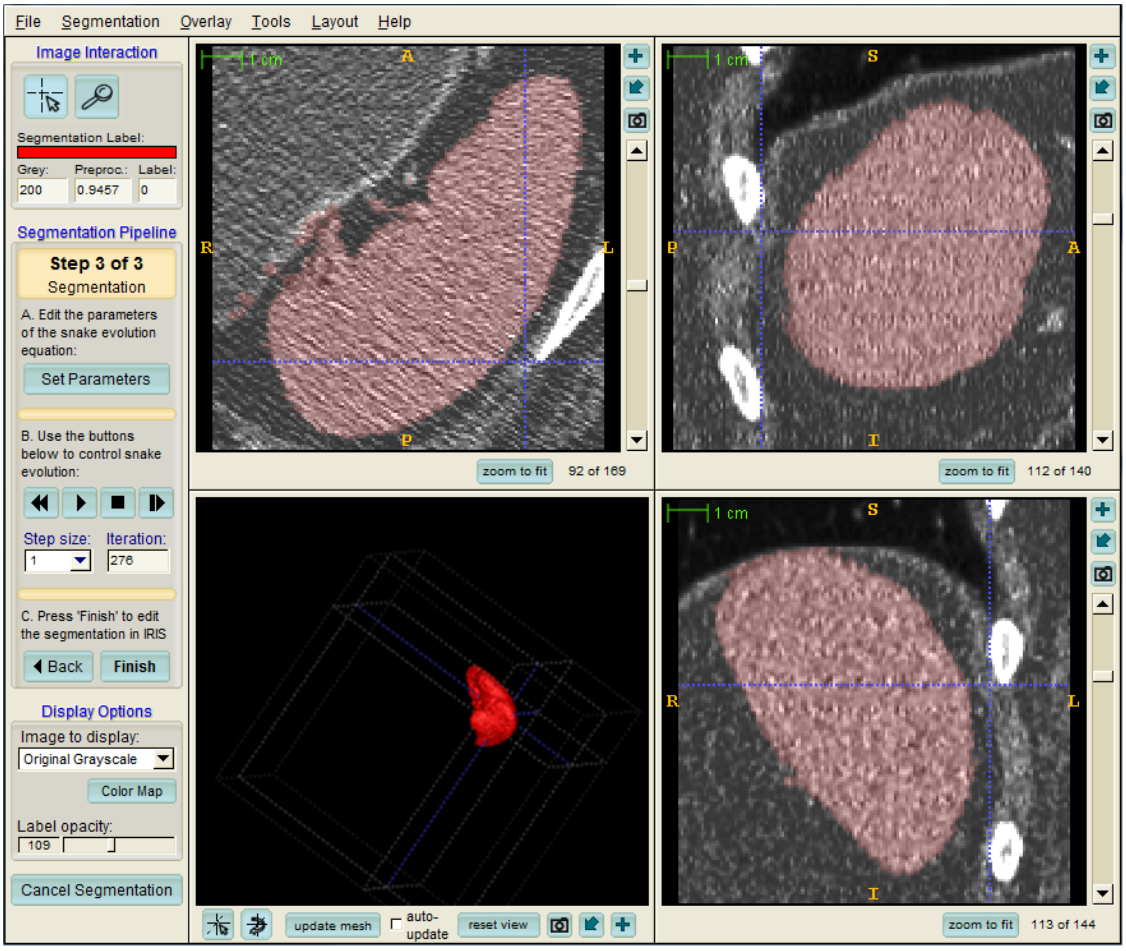

Figura 2.9: Risultato finale della segmentazione.

Il software è caratterizzato dalla possibilità di interagire con le strutture segmentate, ruotandole e variandone l'opacità. Queste funzionalità verranno illustrate più avanti, nella trattazione dei risultati del lavoro svolto.

2.3.1 Il problema della segmentazione del pancreas

Le figure precedenti illustravano i semplici passi necessari al completamento della segmentazione della milza: la sua segmentazione è agevolata dall'omogeneità dei toni di grigio che la compongono ed all'assenza di strutture adiacenti con contrasto molto simile. Le stesse caratteristiche non si riscontrano

nel pancreas: gli stretti rapporti che esso contrae con le strutture circostanti, in particolare con il duodeno, e la somiglianza in termini di livelli di grigio rispetto ad esse, precludono una corretta operazione di *thresholding* per la definizione della *feature image*, con una conseguente segmentazione incorretta, che uscirà inevitabilmente dai confini del pancreas. Di seguito è mostrato il risultato dell'operazione di *thresholding* per la segmentazione del pancreas in fase portale: come si nota dalla figura 2.10 in basso, settando un'intervallo adeguato a comprendere l'intero parenchima pancreatico, si includono anche il duodeno e la vena splenica. Una soluzione al problema della segmentazione del pancreas è proposta dalla pipeline sviluppata presso il centro di ricerca "Endocas" di Pisa: l'"Endocas Segmentation Pipeline", descritta nel capitolo seguente.

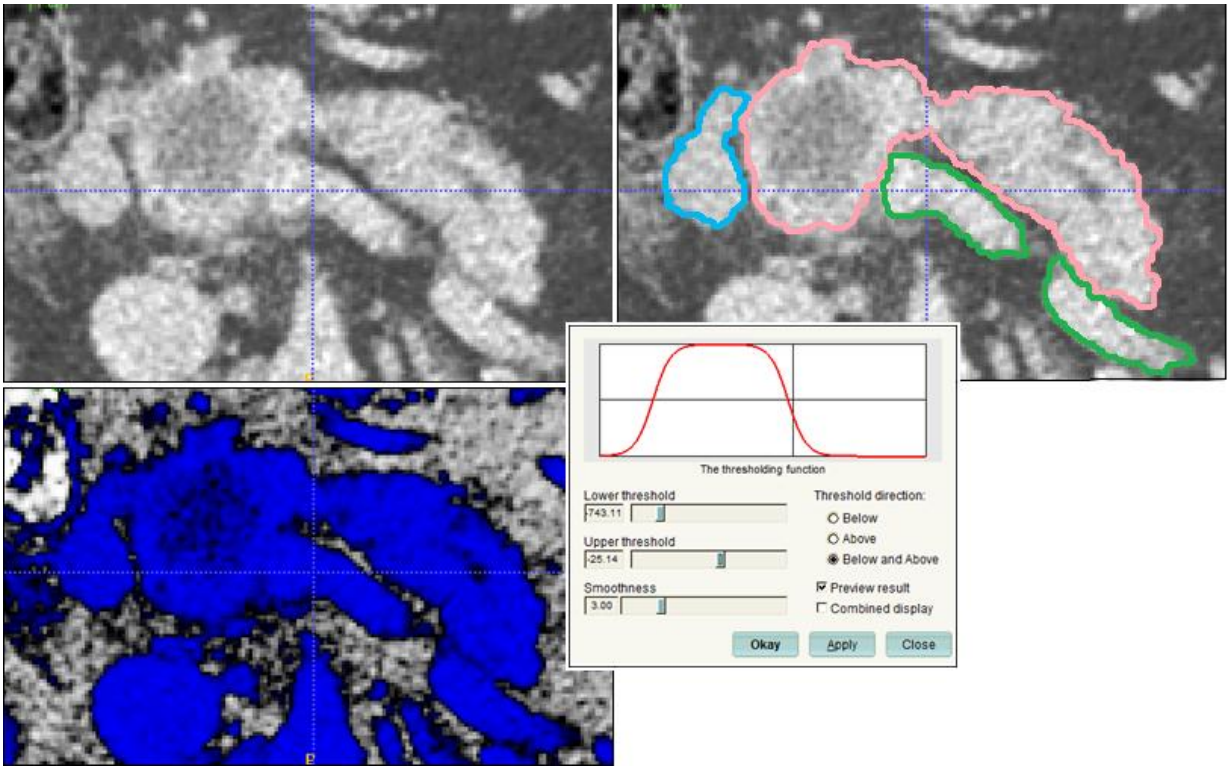

Figura 2.10: Schema dell'operazione di *thresholding* per la segmentazione semiautomatica del pancreas. In alto a sinistra: l'immagine MDCT originale in fase portale. In alto a destra: in evidenza i contorni del pancreas, del duodeno e della vena splenica. Rispetto all'immagine originale si nota la vicinanza dei toni di grigio. In basso a sinistra: in blu le strutture comprese nell'intervallo di toni di grigio impostabili con l'apposita interfaccia (in basso a destra).

2.4 Endocas Segmentation Pipeline

In questa sezione si vuole descrivere brevemente la pipeline di segmentazione sviluppata presso il centro di ricerca “Endocas” di Pisa, nota con il nome di “Endocas Segmentation Pipeline”. Questa procedura ha come obiettivo la realizzazione di un modello anatomico tridimensionale, riproducendo i processi mentali che quotidianamente portano il radiologo alla diagnosi attraverso l’osservazione e l’analisi delle immagini MDCT. Essa sfrutta tutte le fasi contrastografiche, per consentire la segmentazione di ogni organo nella fase in cui è meglio contrastato. La pipeline prevede di iniziare la segmentazione partendo dalle strutture più chiaramente distinguibili, per poi rimuoverle dal dataset. La rimozione delle strutture presegmentate è un passaggio fondamentale per la risoluzione dei problemi legati a strutture tra loro vicine e caratterizzate da livelli di grigio molto simili. La pipeline è stata sviluppata con particolare attenzione alla segmentazione del pancreas: quest’organo, infatti, per le sue caratteristiche di contiguità con altre strutture addominali, rispetto alle quali è scarsamente contrastato, risulta molto difficile da trattare in questi termini. La sua morfologia, estremamente variabile tra i pazienti, è, inoltre, difficilmente standardizzabile. Queste difficoltà sono rispecchiate dalla scarsa presenza di lavori a riguardo in letteratura: tra essi, il più importante filone di studio su questa tematica, è rappresentato dai lavori pubblicati da Shimizu et al. dal 2008 al 2010 [59][60][61]. Il più recente di essi, propone una segmentazione automatica del pancreas basata sulla standardizzazione della sua localizzazione e sulla segmentazione guidata da atlanti probabilistici *patient specific*, ovvero modelli in cui ad ogni voxel è associata l’informazione probabilistica sull’appartenenza ad uno o più organi, a cui sono aggiunte informazioni a priori, relative al paziente, sulla distribuzione spaziale dell’organo target della segmentazione.

Come già ricordato, l'"Endocas Segmentation Pipeline", sfrutta, un approccio semiautomatico, in cui è richiesta una modesta interazione con l'utente, per il settaggio dei parametri di segmentazione. Di seguito è mostrata la procedura da seguire per la segmentazione di ogni organo.

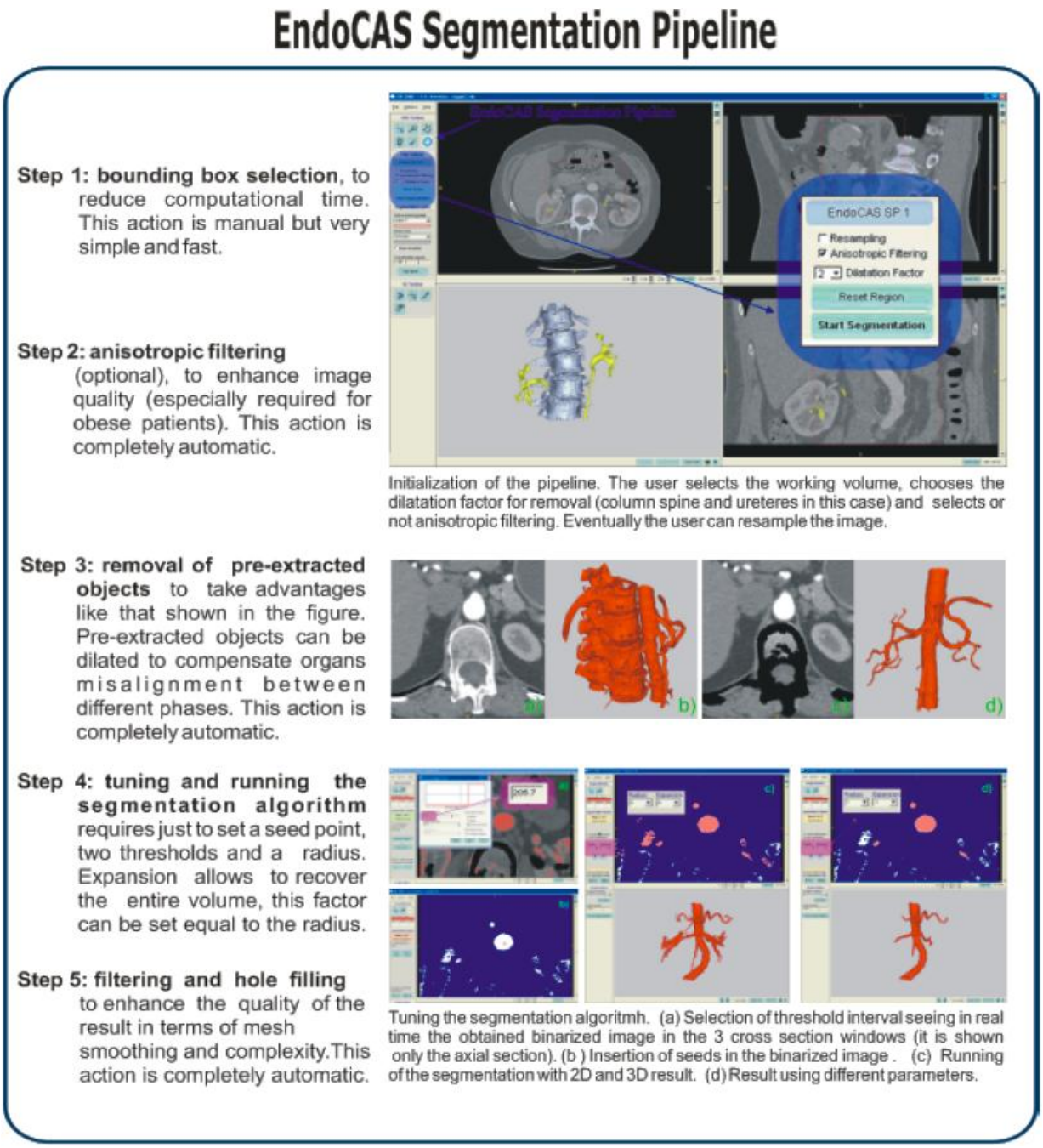

Figura 2.11: Schema della procedura di segmentazione da applicare ad ogni organo [56].

Il primo passo prevede la selezione di una ROI, in cui è contenuta la struttura di interesse, in modo da ridurre il tempo computazionale. Di seguito è prevista l'applicazione opzionale di un filtro anisotropico, da utilizzare per dataset rumorosi. Lo step fondamentale è la rimozione delle strutture pre-segmentate, la cui importanza è evidenziata nella figura seguente.

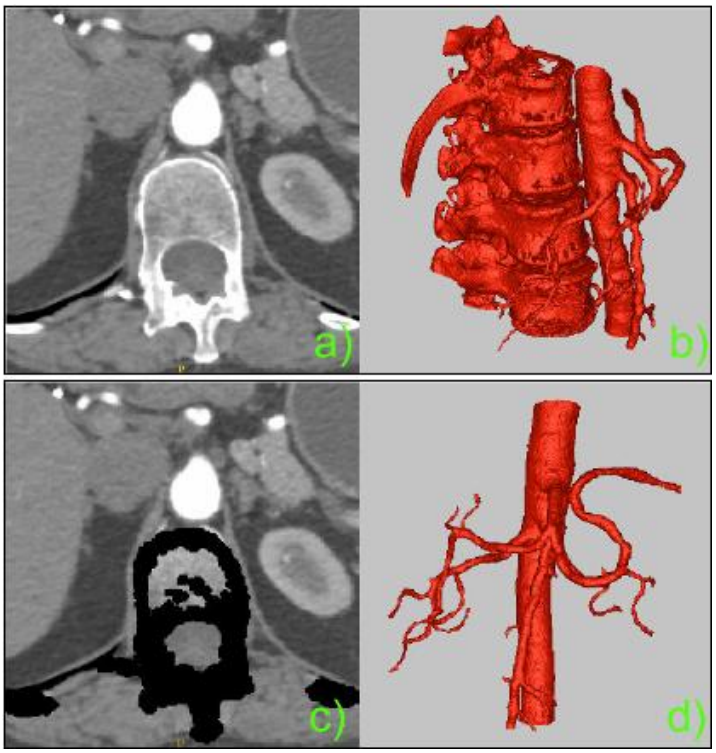

Figura 2.12: Immagine CT in fase arteriosa. Nella ricostruzione (b) ottenuta dal dataset (a), è inclusa erroneamente la spina dorsale poiché ha la stessa densità del ramo arterioso con cui entra in contatto. La rimozione delle strutture ossee presegmentate (c) consente una corretta ricostruzione (d) [57].

Nell'esempio in figura 2.12 si nota come effettuando la segmentazione dell'aorta addominale in fase arteriosa, l'algoritmo sfori nella colonna vertebrale con cui essa entra in contatto, poiché in questa fase le strutture arteriose e ossee sono ugualmente contrastate. Segmentando la colonna vertebrale in una fase diversa, come quella basale, in cui risulti ben contrastata rispetto alle strutture circostanti, ed eliminandola dal dataset, è possibile segmentare correttamente l'aorta. Successivamente si procede con il settaggio dei parametri dell'algoritmo di segmentazione: è necessario impostare

- due soglie di *threshold* che delimitino il range di valori di grigio caratteristici della struttura da segmentare,
- il raggio, ovvero il numero di voxel vicini da considerare,
- il grado di espansione, utile nel caso si debba utilizzare un raggio elevato, per discriminare tra strutture molto vicine, in modo da espandere l'area segmentata per migliorare la veridicità della segmentazione stessa.

L'operazione di *hole-filling*, eseguita automaticamente, agisce sull'area segmentata per riempire i buchi risultanti da eventuali errori di segmentazione. Dopo la generazione della mesh, è possibile eseguire il filtraggio della superficie ottenuta, utilizzando gli strumenti contenuti anche nella versione originale del programma. In tabella 2.1 è riportato l'ordine di segmentazione degli organi previsto dalla pipeline: per ciascuno è indicata la fase (o le fasi) più idonea da utilizzare.

TASK #	STRUTTURA ANATOMICA	FASE CONTRASTROGRAFICA
1	Colonna Vertebrale	Basale
2	Milza	Venosa
3	Reni	Venosa
4	Arterie	Arteriosa
5	Vena Porta	Venosa o Pancreatica
6	Vena Cava	Venosa
7	Fegato	Venosa
8	Stomaco	Venosa
9	Duodeno	Venosa
10	Wirsung	Pancreatica o Venosa o Arteriosa
11	Cisti-Wirsung (IPMN)	Pancreatica o Venosa o Arteriosa
12	Coinvolgimento Vascolare	Venosa
13	Infiltrazione tessuto retroperitoneale	Venosa
14	Lesioni ETPasiche	Venosa/Arteriosa
15	Parenchima Pancreas	Pancreatica o Venosa o Arteriosa

Tabella 2.1: Sequenza degli organi da segmentare, con la fase contrastografica in cui sono meglio contrastati rispetto alle strutture circostanti [56].

Come si nota, il parenchima pancreatico è l'ultimo organo ad essere segmentato: come già detto, infatti, la pipeline è stata sviluppata proprio per ottimizzare i risultati sulla ricostruzione di quest'organo [56].

Segmentazione della neoplasia

La segmentazione della neoplasia non è compresa nella pipeline proposta ed è effettuata manualmente. Presso il laboratorio sono stati messi a punto una classificazione ed un relativo codice di falsi colori (tabella 2.2) per indicare i diversi gradi di infiltrazione vascolare e del tessuto retroperitoneale: anche queste label devono essere indicate manualmente in ogni slice.

		Neoplasia
	G0	Nessun coinvolgimento vascolare (si vede solo la neoplasia)
	G1	La neoplasia circonda il vaso per meno del 50%
	G2	La neoplasia circonda il vaso per più del 50% ma non c'è riduzione del lume
	G3	La neoplasia circonda il vaso per più del 50% e si riscontra riduzione del lume
	PLR	Probabile Infiltrazione Lamina Retroportale/Tessuto adiposo retroperitoneale
	CLR	Certa infiltrazione Lamina Retroportale /Tessuto adiposo retroperitoneale

Tabella 2.2: Classificazione e relativo codice di falsi colori proposti per la traduzione delle informazioni relative al coinvolgimento delle strutture vascolari e del tessuto adiposo [56].

La figura 2.13 mostra un esempio dell'utilizzo del codice di falsi colori. L'immagine MDCT, acquisita in fase pancreatica, evidenzia la presenza di adenocarcinoma duttale (verde) con insorgenza alla testa del pancreas, con infiltrazione di grado due della vena mesenterica superiore (viola) e con probabile infiltrazione della lamina retroportale (beige).

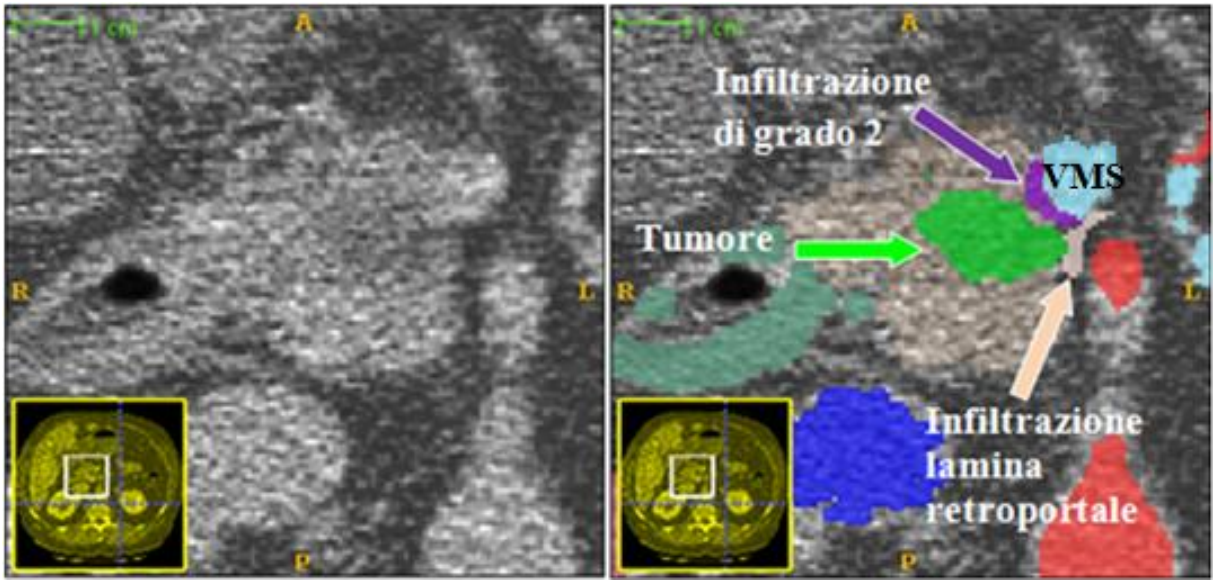

Figura 2.13: A sinistra: slice MDCT originale, acquisita in fase pancreatica. A destra risultato della segmentazione semiautomatica, a cui sono aggiunte manualmente le label relative alla neoplasia, all'infiltrazione di grado due della vena mesenterica superiore (VMS) e la possibile infiltrazione della lamina retroportale.

Di seguito sono riassunti i passaggi che portano alla realizzazione di un modello 3D dell'addome, realizzato con "Endocas Segmentation Pipeline". Le figure mostrano una ricostruzione 3D in cui sono visibili tutti gli organi segmentati (figura 2.14) ed una in cui sono eliminate alcune strutture anatomiche ed il parenchima pancreatico è reso semitrasparente (figura 2.15), seguita da un dettaglio della stessa, da angolazione diversa (figura 2.16). Si possono apprezzare i vantaggi derivanti dalla possibilità di interagire con ogni organo singolarmente, variandone opacità o visibilità: ciò consente di visualizzare meglio strutture, come il pancreas o i tumori al suo interno, che risultano coperte da altri organi nelle diverse angolazioni. Nelle ricostruzioni, le immagini MDCT utilizzate si riferiscono allo stesso caso clinico illustrato in figura 2.13.

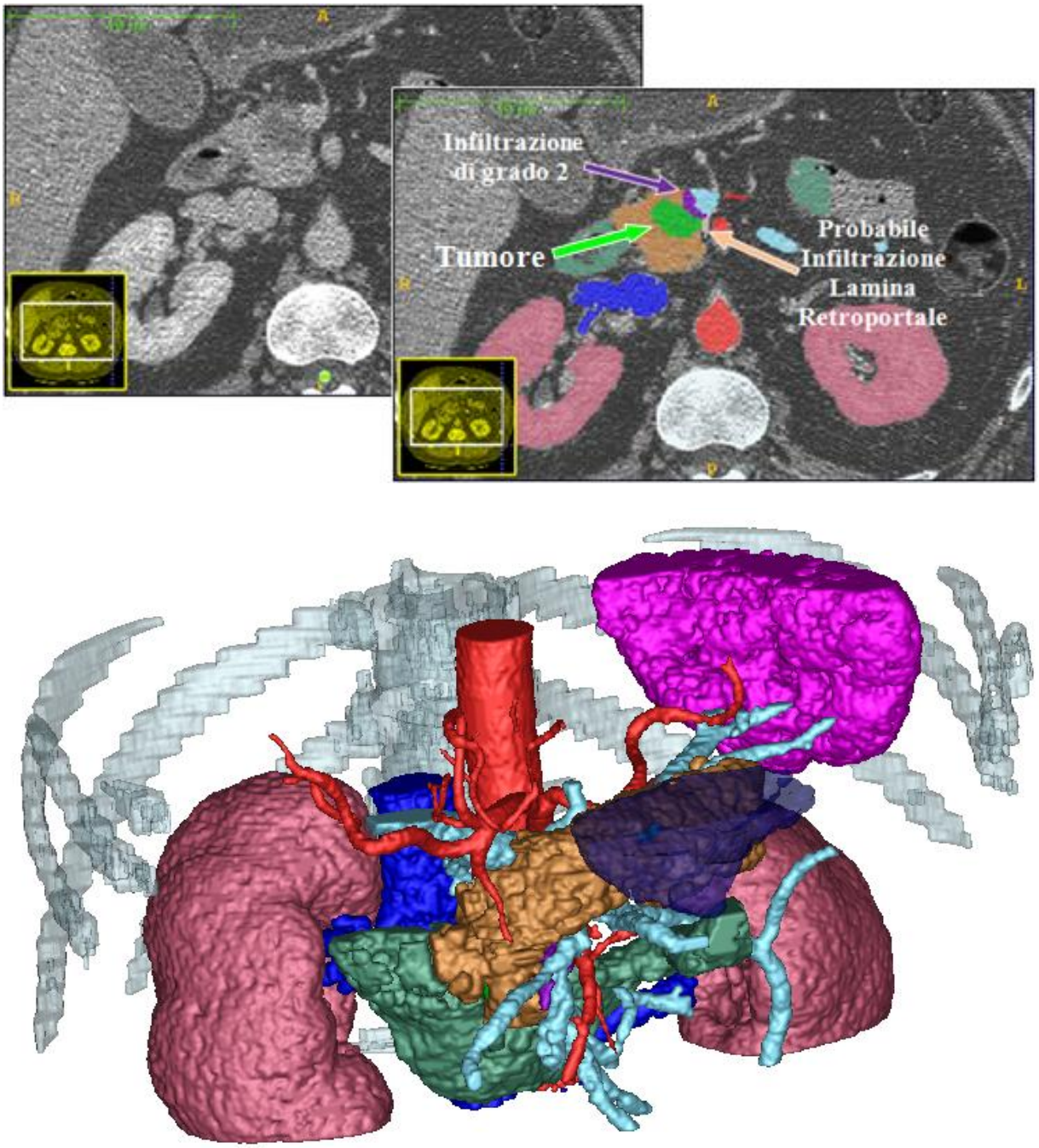

Figura 2.14: In alto: slice MDCT originale, acquisita in fase pancreatica e risultato della segmentazione. Le frecce indicano le label aggiunte manualmente, relative a neoplasia, infiltrazione di grado due della vena mesenterica superiore e possibile infiltrazione della lamina retroportale. In basso: ricostruzione 3D dell'addome, ottenuta con l'utilizzo dell'"Endocas Segmentation Pipeline".

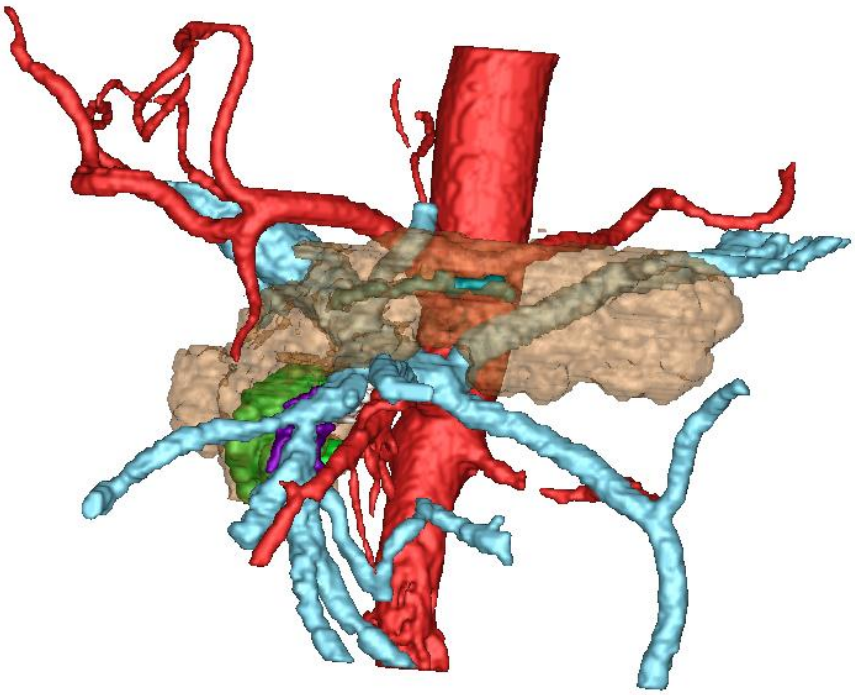

Figura 2.15: Dettaglio della ricostruzione 3D precedente. Sono state rimosse alcune strutture anatomiche circostanti il pancreas. Il parenchima pancreatico è reso semitrasparente per visualizzare il tumore all'interno (verde), e l'infiltrazione di grado 2 (viola). Si può notare anche il dotto del Wirsung dilatato.

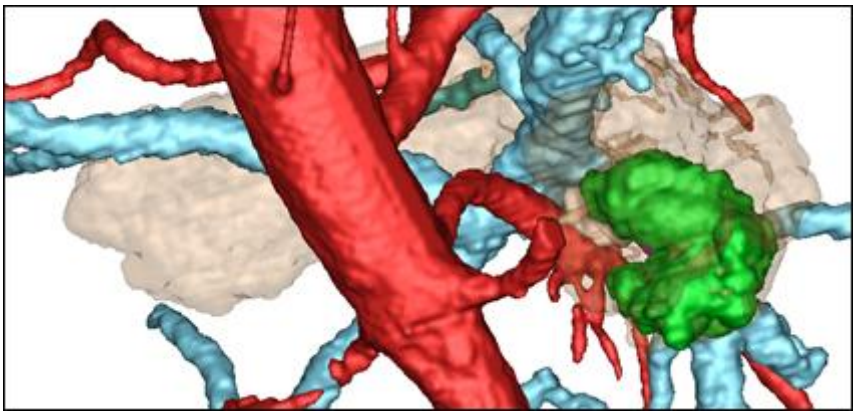

Figura 2.16: Dettaglio da una diversa angolazione della ricostruzione 3D precedente. Si nota l'indicazione della possibile infiltrazione retroportale.

Capitolo 3

Approccio alla segmentazione della neoplasia

3.1 Introduzione

Nel capitolo precedente si sono illustrate le problematiche inerenti alla segmentazione del parenchima pancreatico e la soluzione offerta dalla "Endocas Segmentation Pipeline". L'obiettivo di questo lavoro è completare l'approccio utilizzato nella pipeline con la segmentazione semiautomatica della neoplasia. Si era già mostrato come, relativamente alla segmentazione del parenchima pancreatico, il panorama in letteratura fosse piuttosto scarso. Una situazione analoga si riscontra nell'approccio alla segmentazione delle neoplasie pancreatiche. Un esempio è costituito dai risultati preliminari proposti da Kallergi et al. [62], sull'utilizzo degli algoritmi di clusterizzazione per effettuare una segmentazione automatica dei tumori pancreatici. Si tratta di uno studio preliminare, in cui i pochi risultati mostrati, evidenziano unicamente la capacità di racchiudere parenchima pancreatico e tumore in uno stesso cluster. Un approccio diverso ad un problema simile è esposto nello studio di Baek et al. [63] del 2001, in cui si confrontano le ricostruzioni 3D con altri approcci per lo studio del coinvolgimento vascolare dei tumori del pancreas. Non vi è, però, alcun approccio alla segmentazione de parenchima del pancreas o della neoplasia. La letteratura si presenta più ricca riguardo alla segmentazione di neoplasie di diversa natura, quali carcinomi del fegato o della mammella oppure di lesioni cerebrali. Le difficoltà legate alla segmentazione delle neoplasie del pancreas, in

particolare di tipo adenocarcinoma duttale, sulle quali ci si concentrerà nel presente lavoro, sono legate al morfologia stessa del tumore ed alla sua visibilità all'esame MDCT: la caratteristica dell'adenocarcinoma duttale è l'ipodensità rispetto al tessuto sano (vedi sezione 1.3.2 – 1.3.3), che risulta più marcata nella parte di neoplasia vascolarizzata, mentre descresce nelle zone meno vascolarizzate. Ciò rende la definizione dei confini della neoplasia spesso difficoltosa, come si riscontra nella lettura dei referti associati. Il ventaglio di livelli di grigio che descrivono la neoplasia e la vicinanza tra questi ed i valori caratteristici del tessuto sano, rendono difficoltoso un'approccio alla segmentazione come quello descritto nel capitolo precedente. In realtà, la segmentazione della parte marcatamente ipodensa sarebbe possibile, mentre più difficile sarebbe mantenere l'informazione sulle zone meno ipodense, ma comunque fondamentali nel descrivere in modo completo la morfologia della neoplasia. Un approccio basato sulla definizione di soglie sui livelli di grigio e l'uso di algoritmi che decidano unicamente se assegnare o meno la label ad un certo voxel, senza "sfumature" intermedie, preclude la possibilità di creare un modello tridimensionale che conservi le informazioni presenti nelle immagini MDCT relativamente alla neoplasia.

L'obiettivo è, quindi, effettuare la segmentazione della neoplasia, cercando di discriminare tra tessuto sano e tumorale in modo da conservare il più possibile le informazioni sulla diversificazione dei livelli di grigio appartenenti al tumore. Per farlo, è indispensabile utilizzare una logica diversa da quella sfruttata nella segmentazione semiautomatica implementata in ITK-Snap o nell'"Endocas Segmantation Pipeline", rivolgendo l'attenzione ad algoritmi che consentano una classificazione "sfumata", che tenga conto della probabilità di appartenenza a diverse categorie.

3.2 Materiali e metodi

Per affrontare i problemi relativi alla discriminazione tra tessuto sano e tumorale senza dover di nuovo affrontare quelli legati alla difficile segmentazione del parenchima pancreatico, si sono utilizzati i risultati delle segmentazioni dell'addome ottenute con "Endocas Segmentation Pipeline", anche per una naturale continuità nelle tematiche affrontate. Il laboratorio "Endocas" ha fornito 4 segmentazioni complete dell'addome, insieme alle immagini MDCT originali, provenienti dalla radiologia dell'ospedale Cisanello di Pisa.

Altri numerosi casi sono stati forniti dalla radiologia del policlinico S. Matteo di Pavia, di cui, però, uno solo è stato utilizzato nello sviluppo del lavoro. Non avendo a disposizione il tool di "Endocas", la segmentazione di queste MDCT è stata affrontata manualmente: ciò, pertanto, ha precluso l'utilizzo di un numero elevato di casi sprovvisti di segmentazione. La segmentazione manuale ha incluso il parenchima pancreatico, il dotto di Wirsung ed i principali vasi peripancreatici, arteriosi e portali, tralasciando tutti gli altri organi addominali. La casistica utilizzata nel presente lavoro è relativa ad adenocarcinomi duttali con insorgenza alla testa del pancreas: i casi spaziano da assenza a diversi gradi di infiltrazione. Nonostante si possa pensare che la casistica sia eccessivamente ridotta, bisogna tener conto delle diverse caratteristiche di ogni tumore, sebbene appartenenti alla stessa categoria. Ognuno è caratterizzato da una sua diversa morfologia, un diverso grado di contrasto rispetto al parenchima sano ed un diverso range di toni di grigio. Da sottolineare anche la sostanziale diversità tra le immagini utilizzate, derivanti sia dalle caratteristiche della MDCT con cui sono state acquisite, che dalle elaborazioni che ciascuna ha subito. Le immagini fornite dal laboratorio pisano, infatti, provengono da uno studio retrospettivo, perciò

presentano differenti qualità di immagini. Tutte queste considerazioni verranno approfondite durante la trattazione.

La discriminazione tra tessuto sano e tumorale è stata effettuata in ambiente Matlab: questo ambiente di sviluppo è stato scelto per le potenzialità offerte dagli algoritmi implementati per l'elaborazione matematica e per una personale conoscenza del suo linguaggio di programmazione. Questo strumento si è rivelato meno idoneo alla gestione delle immagini in termini di *rendering* e visualizzazione 3D. Per questo la costruzione del modello 3D finale sarà effettuata in ITK-Snap, soluzione che permette di restare in linea con quanto sviluppato presso il laboratorio "Endocas".

Per dare un'idea del flusso del lavoro e del collegamento tra i vari strumenti utilizzati, si delineano i passi fondamentali che portano all'ottenimento di un modello comprensivo della segmentazione della neoplasia, ciascuno dei quali verrà dettagliato in seguito.

- Segmentazione in ITK-Snap con "Endocas Segmentation Pipeline": nel nostro caso, abbiamo a disposizione il risultato della segmentazione.
- *Import* in ambiente Matlab delle label risultanti dalla segmentazione e delle immagini MDCT originali (fase pancreatica).
- Filtraggio delle immagini MDCT rispetto alle label, per ricavare solo la parte dell'immagine contenente il parenchima del pancreas e la neoplasia.
- Elaborazione delle immagini con discriminazione semiautomatica tra tessuto sano e tumorale.
- Creazione di un nuovo set di label per il pancreas e la neoplasia e reinserimento nelle label originali.
- Visualizzazione del modello 3D attraverso il software ITK-Snap.

3.3 Import in ambiente Matlab

Il primo passo nell'elaborazione delle immagini è stato effettuare l'*import* delle immagini MDCT e delle label in ambiente Matlab. Come già detto, il software ITK-Snap si basa principalmente sulle librerie ITK e VTK, non disponibili in Matlab, ma comunque importabili. La segmentazione fornita da "Endocas" è in formato .vtk, uno dei più comuni per il salvataggio delle label di segmentazione: per effettuare l'*import* in ambiente Matlab utilizzando questo formato, sarebbe stato necessario configurare Matlab per l'uso delle librerie VTK. Una soluzione più agevole è stata utilizzare il formato NIfTI (.nii) per il salvataggio delle label in ITK-Snap: ciò ha consentito di effettuare l'*import* con un'apposito tool disponibile nella sezione "File Exchange" di Matlab Central ("Tools for NIfTI and ANALYZE image") [64]. Il formato NIfTI (Neuroimaging Informatics Technology Initiative) è un formato sviluppato per l'analisi scientifica di immagini cerebrali: è una versione più moderna del formato Analyze 7.5, da cui si differenzia per l'aggiunta di importanti informazioni sull'orientamento delle immagini [65]. Le immagini in formato NIfTI possono essere salvate come una coppia di file (.hdr/.img), come nello standard Analyze 7.5, o come un unico file .nii. La possibilità di utilizzare due file separati evidenzia il contenuto di duplice natura di questo formato: nel file .img sono contenute le immagini acquisite sottoforma di sequenza di matrici bidimensionali, senza informazioni aggiuntive. Nel file .hdr, invece, sono contenute tutte le informazioni sull'acquisizione e l'orientamento delle immagini. I contenuti sono mantenuti separati anche nel formato .nii, caratteristica che sarà di grande utilità in seguito. Per ulteriori dettagli sul formato NIfTI si faccia riferimento all'Appendice B.

Più semplice è stata l'importazione delle immagini MDCT, in formato DICOM. In Matlab, infatti, sono già implementate numerose funzioni per la lettura e la

gestione delle immagini in questo formato. Per agevolare le operazioni di *import* si è predisposta una routine interattiva che, come primo passo, consente all'utente di scegliere la cartella contenente la immagini MDCT ed il file .nii in cui sono salvate le label, come mostrato in figura 3.1. Il caricamento dei due set di immagini ha lo scopo di consentire il filtraggio delle immagini MDCT rispetto alle label relative al pancreas e alla neoplasia, in modo da estrarre da ogni slice MDCT solo i pixel ad essi corrispondenti: le immagini contenenti le label, infatti, non sono altro che maschere di pixel.

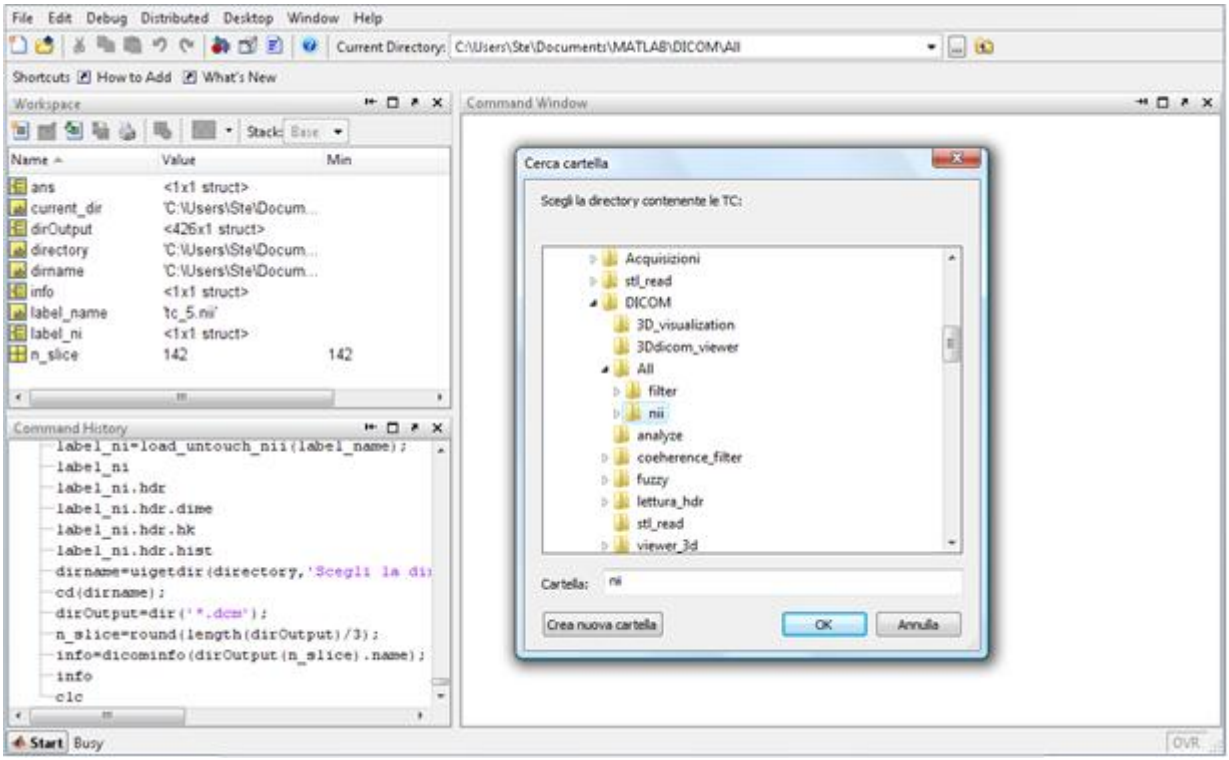

Figura 3.1: Interfaccia Matlab durante la procedura interattiva di *import* delle immagini DICOM e delle label in formato NIfTI. Al centro, la finestra di selezione della cartella contenente le immagini DICOM.

Per fare ciò è necessario che i due set abbiano il medesimo orientamento, esattamente come nella visualizzazione in ITK-Snap. Questo software applica automaticamente l'orientamento scelto ad entrambe le immagini: nel nostro caso utilizziamo un orientamento RAI ovvero *Rigth to left, Anterior to posterior, Inferior to superior*. L'orientamento, schematizzato in figura 3.2, è descritto da

una "Voxel to World Matrix" che nel formato NIfTI è parte integrante dell'*header*, e consente di effettuare una trasformazione che mappi una serie di coordinate (ad esempio colonna i, riga j e slice k), in posizioni nello spazio (x,y,z).

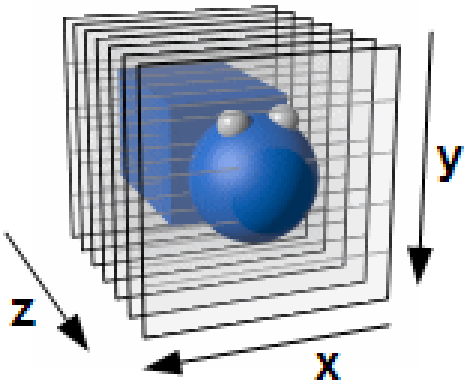

Figura 3.2: Schema dell'orientamento RAI utilizzato sia nella visualizzazione in ITK-Snap che in Matlab.

Caricando le label in Matlab in questo formato attraverso il tool, la "Voxel to World Matrix" è conservata, ma Matlab non implementa routine che permettano l'applicazione di questa trasformazione per la visualizzazione delle immagini. Per non allontanarsi dagli obiettivi principali di questo lavoro, si è preferito evitare di implementare un codice che consentisse di applicare la trasformazione secondo la "Voxel to World Matrix" sia alle label che alle immagini DICOM. Per semplicità, dato che le immagini DICOM risultavano già correttamente orientate nella visualizzazione in Matlab, si è optato per una rotazione di 90° delle label (ottenibile con una semplice trasposizione delle matrici) e ad una inversione del loro ordine. Un'altra possibilità, era quella di salvare le immagini DICOM nel formato NIfTI: anche le immagini DICOM, infatti, conservano nei metadata informazioni su posizione ed orientamento delle slice. Per la trasformazione, che può essere effettuata direttamente da ITK-Snap cambiando il formato di salvataggio, sono sufficienti le informazioni salvate nei campi "Pixel Spacing", "Image Orientation" e "Image Position". Si è scelto di caricare le immagini

DICOM senza cambiare formato, per poter utilizzare più agevolmente alcune informazioni contenute nei metadata.

Prima di effettuare le operazioni di caricamento delle immagini, la routine prevede di effettuare il *crop* di una immagine presa dal set DICOM (ovvero di "ritagliarla"), ed utilizzare le coordinate per "tagliare" tutte le immagini da caricare. Questa operazione ha il solo scopo di alleggerire l'elaborazione e di ridurre il tempo computazionale.

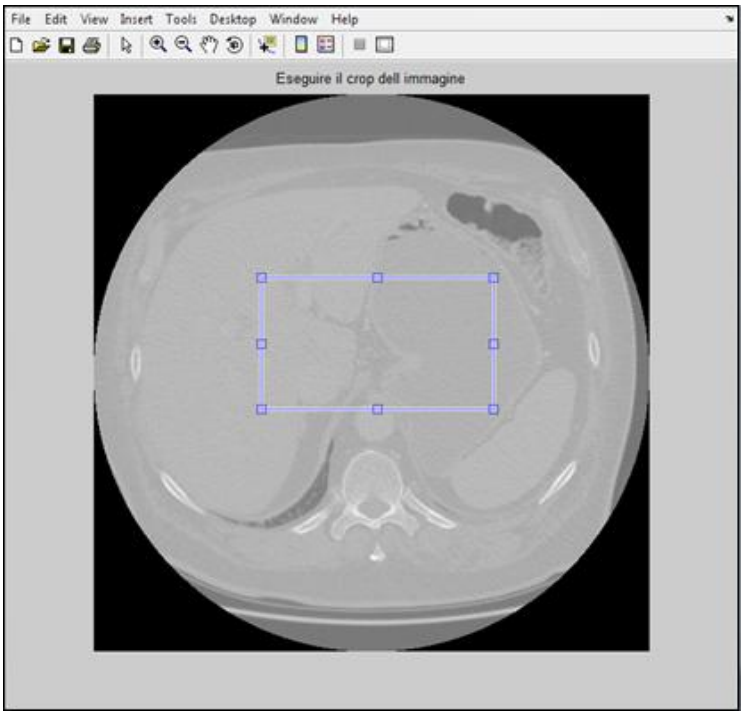

Figura 3.3: Interfaccia per l'esecuzione del *crop* dell'immagine. Il riquadro selezionato sarà utilizzato per il *crop* di tutte le immagini da caricare, con lo scopo di alleggerire l'elaborazione.

Al termine del caricamento, viene presentata la sequenza di immagini DICOM montata in un video: per la visualizzazione in Matlab si utilizzerà sempre questa modalità, poiché rappresenta una funzionalità semplice ed immediata. La visualizzazione avviene solo nel piano assiale: per gli scopi di questa elaborazione non si sono previste le visioni nei piani coronale e sagittale, anche se on line sono reperibili tool Matlab che effettuano le ricostruzioni nei due piani.

Sempre allo scopo di ridurre la pesantezza computazionale, vengono indicate la prima ed ultima slice di interesse, ovvero tutte quelle in cui è compreso il parenchima pancreatico, rispetto alle quali sarà ridotto il dataset.

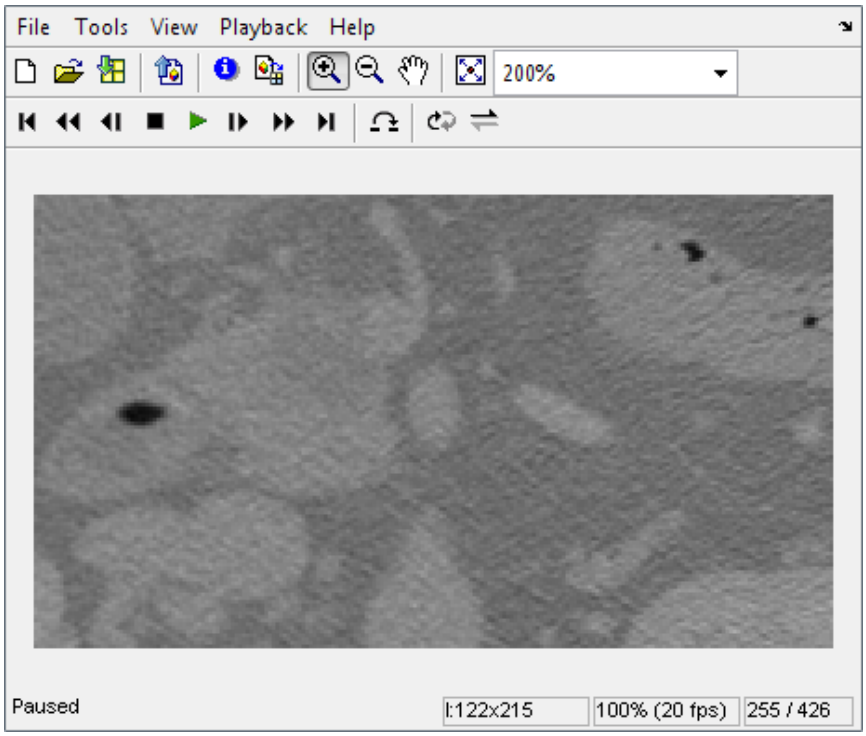

Figura 3.4: Interfaccia per la visualizzazione della sequenza di immagini montate in un video.

Come si è potuto notare, le immagini DICOM presentate fino a questo punto, sono di scarsa qualità in termini di contrasto: trattandosi di una fase preliminare in cui si effettua la preparazione del set di immagini per le successive elaborazioni, non si sono predisposti tool per il miglioramento della qualità dell'immagine a questo livello. Nelle fasi successive si noterà che l'operazione di filtraggio rispetto alle label permetterà di ottenere un'ottima visualizzazione della neoplasia, senza dover agire sull'immagine: ciò è legato alla riduzione dei livelli di grigio da visualizzare. Come già accennato, le immagini contenenti le label non sono altro che matrici bidimensionali in cui ogni elemento assume il valore della label assegnata a quel pixel: il software ITK-Snap, ad esempio, assegna agli elementi il valore dell'ID delle varie label. Nel caso in cui non sia assegnata

alcuna label ad un pixel, l'elemento corrispondente della matrice assume valore 0. In ambiente Matlab, la visualizzazione avviene in toni di grigio e non nel codice colori utilizzato in ITK-Snap: si effettua, infatti, la conversione da matrice a toni di grigio, rimappando i valori delle ID delle label tra 0 e 1. Una procedura interattiva consente di selezionare le label rispetto alle quali eseguire il filtraggio delle immagini MDCT, semplicemente cliccandole in un'immagine scelta, come mostrato nella figura seguente.

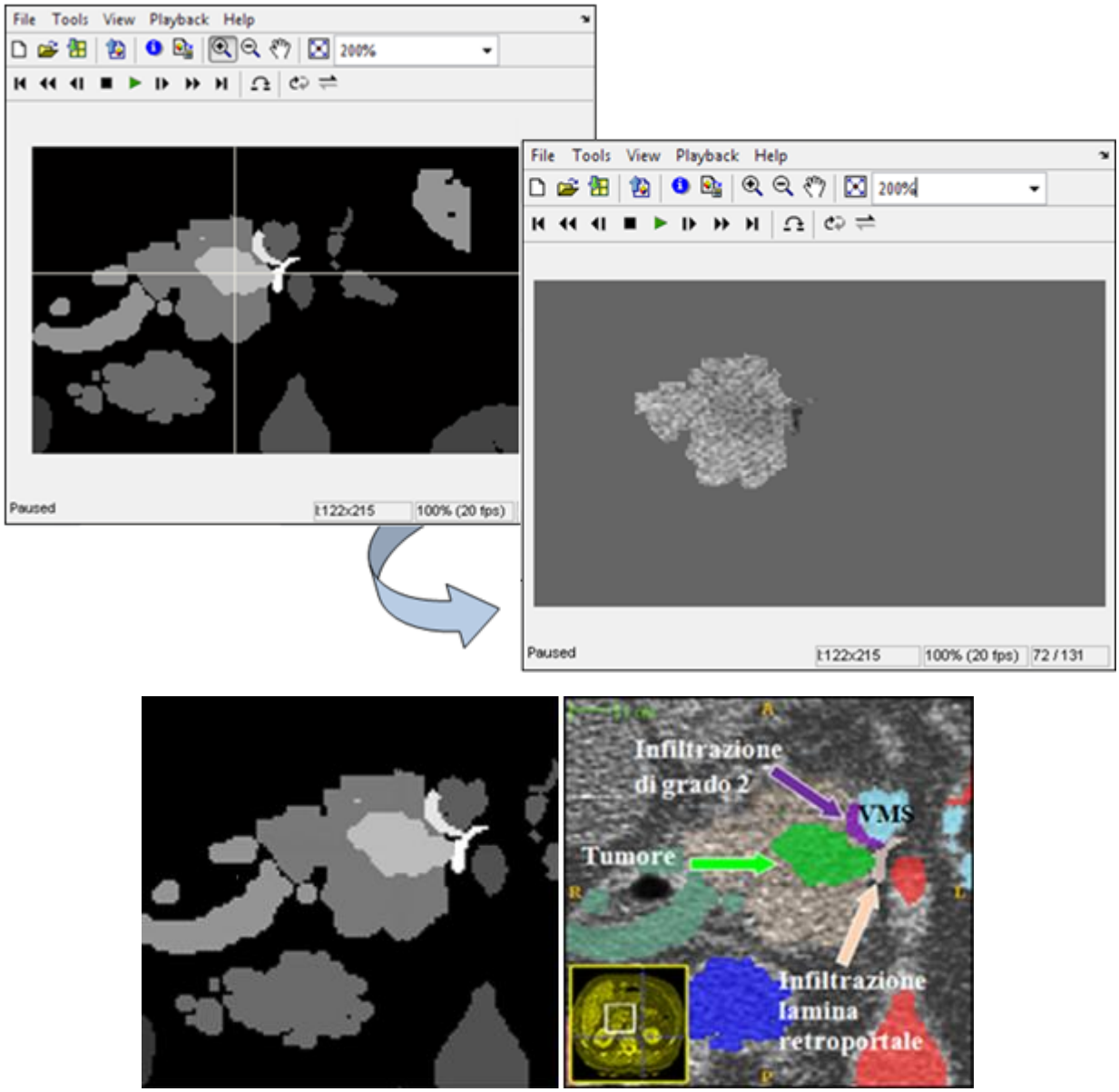

Figura 3.5: In alto: Procedura di selezione delle label rispetto a cui filtrare le immagini MDCT. A destra il risultato del filtraggio: sono mantenuti solo i pixel corrispondenti al parenchima del pancreas. In basso: la corrispondenza tra la visualizzazione delle label in Matlab (sinistra) ed in ITK-Snap (destra).

La procedura di scelta delle label da usare come maschera potrebbe essere facilmente automatizzata. In questa fase di sviluppo, però, si è scelto di mantenere la procedura manuale, per evitare problemi con cambiamenti nelle ID delle label in ITK-Snap, che si traducono in modifiche dei livelli di grigio nella visualizzazione in Matlab e per lasciare più libertà di scelta su quali label includere. Le label scelte comprendono tipicamente:

- parenchima del pancreas,
- neoplasia,
- infiltrazione vascolare,
- infiltrazione del tessuto adiposo retroperitoneale /lamina retroportale.

Dopo una prima fase di valutazione, si è scelto di inserire anche le label relative all'infiltrazione del tessuto adiposo, per non rischiare di tralasciare alcune porzioni di parenchima o di neoplasia che vengono coperte da questa label durante la segmentazione. La porzione di tessuto che sarà valutata come non appartenente alla neoplasia, sarà identificata, però, come appartenente al parenchima sano e non al tessuto adiposo retroperitoneale, a cui non è assegnata una label anche nella pipeline di "Endocas". Si potrà valutare la possibilità di effettuare anche questa discriminazione in sviluppi futuri.

3.4 Metodiche di discriminazione

Come già ricordato, il panorama sulla segmentazione delle neoplasie pancreatiche è molto ridotto, a differenza di quanto accade per altri tipi di tumori. Le metodiche più utilizzate per estrarre le regioni tumorali dalle immagini, si basano principalmente sull'uso di operatori morfologici e *thresholding* dell'immagine, per tumori ben contrastati e dai bordi abbastanza definiti come quelli del fegato, o sull'uso di algoritmi di clusterizzazione. Si è valutata l'idoneità di queste soluzioni nell'applicazione ai tumori del pancreas: per prima cosa, si è provato a migliorare l'*enhancement* della neoplasia pancreatica eseguendo operazioni matematiche sulle immagini, come somma o sottrazione, senza ottenere buoni risultati. Gli algoritmi di *clustering* eseguono un'operazione molto simile a quella che esegue il cervello umano quando osserva una scena: suddividono l'immagine in un numero di insiemi che mostrino caratteristiche simili al loro interno e differiscano significativamente gli uni dagli altri. Il numero di insiemi può essere, o meno, fornito come informazione a priori dall'utente. Nel nostro caso, saremo interessati a suddividere ciascuna slice dello stack di immagini in 3 insiemi, relativi a sfondo, parenchima sano e tessuto tumorale. Un primo approccio alla clusterizzazione è stato effettuato usando due dei metodi più utilizzati in letteratura per questi scopi, entrambi già implementati in routine Matlab:

- algoritmo K-Means,
- algoritmo Fuzzy C-Means.

K-Means

L'algoritmo K-Means si basa sul partizionamento di n elementi in K gruppi, dove K è un parametro impostato dall'utente. Il primo passo consiste nel selezionare K

elementi dell'insieme, detti centroidi: successivamente si assegna ogni elemento al centroide più vicino, sulla base di misure di prossimità tra l'elemento ed il centroide del cluster, come la distanza Euclidea o di Manhattan, tipicamente impiegate nella classificazione di punti dello spazio euclideo. L'insieme di tutti gli elementi assegnati ad uno stesso centroide forma un cluster. Successivamente si aggiorna il valore del centroide, generalmente calcolando la media di tutti gli elementi del cluster, e si ripete la procedura di assegnazione degli elementi ai centroidi. I centroidi variano in relazione alla funzione di prossimità ed all'obiettivo della clusterizzazione. Il criterio di stop è basato sulla variazione dei centroidi: la procedura termina quando essi risultano sufficientemente stabili. Dato che la convergenza dell'algoritmo si verifica maggiormente nei primi step, la condizione precedente è di solito sostituita da condizioni meno rigide, come ad esempio una percentuale di elementi che cambiano cluster da un'iterazione all'altra non superiore ad una soglia fissata (1% ad esempio). I passi dell'algoritmo sono riassunti nello schema sottostante.

1	Selezionare *K* elementi come centroidi iniziali
2	**Ripetere**:
3	Creare *K* cluster assegnando ogni elemento al centroide più vicino
4	Ricalcolare il centroide di ogni cluster (ad esempio calcolando la media degli elementi)
5	**Finchè**: i centroidi non cambiano valore

Tabella 3.1:Schema della procedura di clusterizzazione con algoritmo K-Means [66].

Al termine dell'elaborazione, i centroidi finali possono essere utilizzati come elementi rappresentativi del cluster. L'obiettivo della procedura di clusterizzazione è tipicamente espresso in termini di un funzionale di costo, basato sulla somiglianza tra i punti appartenenti ad uno stesso cluster o tra i punti

ed il centroide. Un esempio di funzionale di costo è dato dalla somma del quadrato degli errori (SSE, *sum of the squared error*), la cui formulazione è illustrata di seguito.

$$SSE = \sum_{i=1}^{K} \sum_{x \in C_i} dist(c_i\,, x)^2 \tag{3.1}$$

dove $dist$ è la funzione di prossimità (ad esempio distanza Euclidea), x è un elemento dell'i-esimo cluster, C_i è l'i-esimo cluster e c_i è il centroide dell'i-esimo cluster. Dati due set di cluster generati da due iterazioni dell'algoritmo, si preferirà quello che minimizza SSE. Si può dimostrare che il centroide che minimizza SSE è la media: esso è descritto in termini matematici come segue.

$$c_i = \frac{1}{m_i} \sum_{x \in C_i} x \tag{3.2}$$

dove m_i è il numero di oggetti appartenenti all'i-esimo cluster [66].

Fuzzy C-Means

L'algoritmo Fuzzy C-Means può essere definito come un adattamento dell'algoritmo precedente, in cui ogni elemento è associato ad ogni cluster con un certo grado di appartenenza, definito da un *membership weight* compreso tra 0 e 1. Come nel caso precedente, l'algoritmo si basa sulla minimizzazione di un funzionale, che in questo caso è definito come:

$$J_m = \sum_{i=1}^{N} \sum_{j=1}^{C} u_{ij}^m \left\| x_i - c_j \right\|^2 \,, \qquad 1 \leq m < \infty \tag{3.3}$$

dove m è un qualsiasi numero reale maggiore di 1, u_{ij} è il grado di appartenenza di x_i al cluster j, x_i è l'i-esimo elemento da classificare, c_j è il centroide del cluster j e $\|*\|$ è una qualsiasi norma che esprima la vicinanza tra i dati e il

centroide del cluster. L'algoritmo FCM evolve con ottimizzazioni iterative del funzionale di costo (3.3), durante le quali le funzioni di appartenenza u_{ij} e i centroidi sono aggiornati secondo le formule seguenti:

$$u_{ij} = \frac{1}{\sum_{K=1}^{C} \left(\frac{\|x_i - c_j\|}{\|x_i - c_k\|} \right)^{\frac{2}{m-1}}} \tag{3.4}$$

$$c_j = \frac{\sum_{i=1}^{N} u_{ij}^m \cdot x_i}{\sum_{i=1}^{N} u_{ij}^m} \tag{3.5}$$

L'algoritmo si arresta quando è raggiunta la condizione:

$$max_{ij} \left\{ \left| u_{ij}^{(k+1)} - u_{ij}^{(k)} \right| \right\} < \varepsilon \tag{3.6}$$

con $0 < \varepsilon < 1$ e k il numero di iterazioni. La sequenza di operazioni è schematizzata nella tabella seguente [67][68][69].

1	Inizializzare la matrice delle funzioni di appartenenza $U = [u_{ij}]$, U^0
2	**Ripetere:**
3	Calcolare i centroidi
4	Aggiornare $U^{(k)}, U^{(k+1)}$
5	**Finchè**: non si raggiunge il criterio si stop

Tabella 3.2:Schema della procedura di clusterizzazione con algoritmo Fuzzy C-Means [69].

3.4.1 Applicazione alla neoplasia pancreatica

Come già ricordato, i nostri obiettivi ci impongono di discriminare ogni slice dello stack di immagini in 3 cluster, relativi rispettivamente a:

- sfondo
- parenchima sano
- tessuto tumorale

In Matlab sono applicati i due algoritmi precedenti ad ogni immagine dello stack comprendente il pancreas: per ciascuna di esse verrà creata una matrice bidimensionale di dimensioni analoghe all'originale, in cui ad ogni elemento è associato il codice relativo al cluster in cui è classificato il pixel corrispondente. Per visualizzare l'effetto della segmentazione si traducono le matrici così ottenute in immagini in toni di grigio. Sempre per ridurre il tempo computazionale, si esegue il *crop* dell'immagine per limitare l'elaborazione all'area in cui è presente la neoplasia. I risultati dell'applicazione degli algoritmi sono illustrati di seguito.

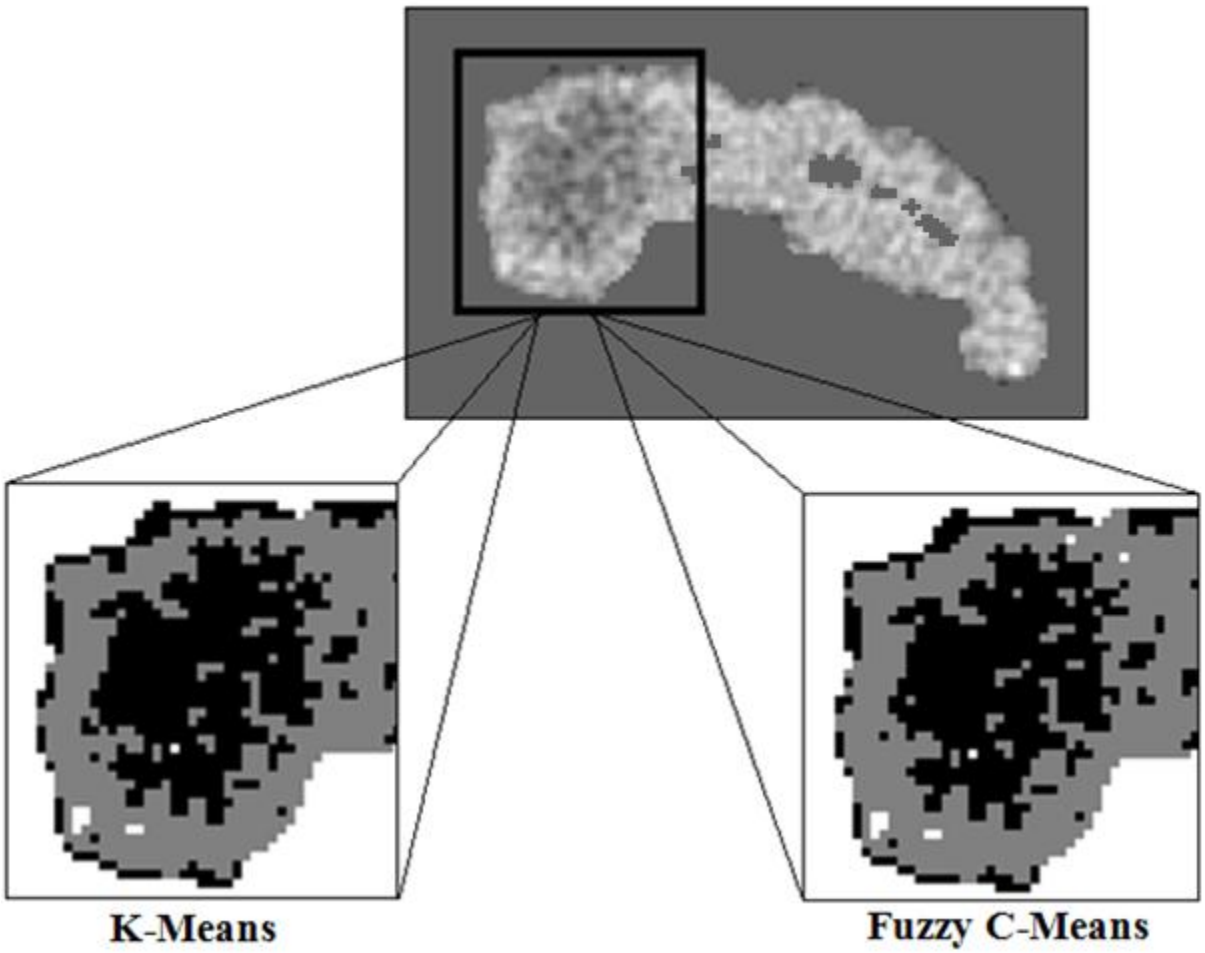

Figura 3.6: In alto: l'immagine MDCT filtrata rispetto alla label su cui è eseguito il *crop*. In basso: il risultato dei due algoritmi di clusterizzazione.

Nelle slice in cui il tumore è più evidente, gli algoritmi identificano con precisione analoga l'area della neoplasia. Anche se le immagini risultanti dall'applicazione degli algoritmi sembrano pressochè identiche, l'algoritmo Fuzzy C-Means è più informativo, in quanto restituisce, per ciascun pixel dell'immagine, anche il grado di appartenenza ad ogni cluster. Ciò consente di stratificare la discriminazione, considerando diversi gradi di confidenza. Gli stessi algoritmi applicati a slice più complesse da analizzare, come quelle in cui il tumore è molto piccolo e scarsamente distinguibile, spesso falliscono: in esse, infatti, l'algoritmo non riesce a distinguere 3 cluster diversi, rendendo il risultato inutilizzabile.

Dai risultati ottenuti emerge chiaramente come un approccio che consenta una classificazione "sfumata" sia più congruo con gli obiettivi proposti. Restano, però, delle problematiche da risolvere in particolare riguardo:

- la capacità di discriminare tra tessuto sano e tumorale dove il tumore ha dimensioni minori,
- la possibilità di inserire informazioni fornite dall'utente per raffinare l'analisi.

Queste considerazioni portano alla necessità di modificare gli algoritmi prima utilizzati nella loro implementazione standard. Si sono valutate, pertanto, soluzioni più aperte e flessibili, che si potessero configurare in base alle specifiche esigenze: queste caratteristiche si sono ritrovate nella logica *fuzzy*.

3.5 Logica Fuzzy

Le problematiche riguardo la scelta della logica di discriminazione da utilizzare, hanno portato alla valutazione della logica *fuzzy* come possibile soluzione. Tra le caratteristiche di questa logica, particolarmente idonee al problema in esame citiamo:

- la flessibilità del sistema,
- il fatto che si basi su un linguaggio naturale e su semplici concetti matematici,
- la possibilità di implementare un sistema decisionale che possa essere costruito sulle conoscenze di figure esperte del settore,
- la sua tolleranza nei confronti di dati imprecisi.

Per comprendere meglio le potenzialità di questa logica, se ne illustreranno, nelle sezioni seguenti, i concetti fondamentali ed alcuni esempi di applicazione.

3.5.1 Fuzzy set e membership function

La teoria *fuzzy* è stata introdotta nel 1965 dal prof. Lotfi Zadeh, come un metodo matematico per rappresentare l'incertezza caratteristica della vita quotidiana. Zadeh si rese conto di come il ragionamento umano, pur non richiedendo necessariamente informazioni precise, fosse in grado di sviluppare un controllo altamente adattivo. L'idea era, quindi, poter realizzare sitemi di controllo che fossero in grado di accettare, allo stesso modo, input imprecisi e rumorosi.

La logica *fuzzy* consente di implementare l'incertezza nella classificazione, propria del ragionamento umano. Il concetto fondamentale di questa logica è costitutito dai *fuzzy set*: essi sono insiemi caratterizzati dall'assenza di precisi confini che discriminano tra elementi appartenenti ed esclusi, come accade,

invece, negli insiemi convenzionali, detti *crisp set*. Questi ultimi sono caratterizzati da precise regole di appartenenza che segnano un confine netto tra elementi interni ed esterni all'insieme. Per capire meglio la differenza, consideriamo il seguente esempio. Supponiamo di avere un insieme costituito dai numeri compresi tra 6 e 8, che può essere indicato in termini matematici come: $H = \{r \in \Re | 6 \leq r \leq 8\}$. Allo stesso modo, questo insieme può essere descritto da una *membership function* (MF), ovvero una funzione di appartenenza, $m_H: \Re \rightarrow \{0,1\}$ definita come:

$$m_H(r) = \left\{ \begin{array}{l} 1\,;\ 6 \leq r \leq 8 \\ 0\,;\ \ altrimenti \end{array} \right\} \tag{3.7}$$

La *membership function* mappa ogni numero reale $r \in \Re$ in due punti $\{0,1\}$: ogni r, quindi, può appartenere o non appartenere all'insieme H. L'insieme H e la *membership function* m_H sono illustrate in figura 3.7.

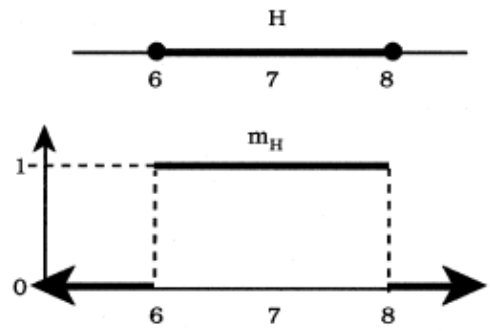

Figura 3.7: L'insieme He la *membership function* m_H [70].

Consideriamo, invece, un insieme F di numeri "vicini a 7": questa regola di appartenenza è *fuzzy*, perciò non esiste una *membership function* univoca che descriva l'appartenenza all'insieme. Le caratteristiche della funzione m_F devono essere scelte in relazione alle propietà dell'insieme F e alle potenziali applicazioni della funzione. In questo caso vorremo che la funzione sia monotona (più un numero è vicino a 7 più la funzione è vicina ad 1) e simmetrica (i numeri ad uguale distanza da 7 devono avere la stessa *membership function*). In figura

3.8 sono illustrate due possibili *membership function*, una discreta ed una continua, che descrivono l'appartenenza al *fuzzy set*.

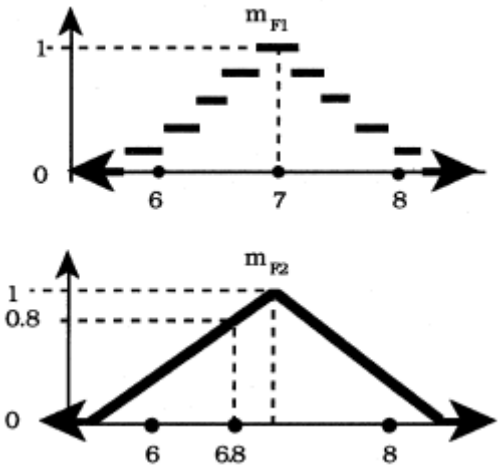

Figura 3.8: Due esempi di *membership function* che descrivono l'appartenenza all'insieme F [70].

I *fuzzy set* possono essere descritti da un numero infinito di *membership function*, che conferiscono estrema flessibilità alla modellizzazione dei sistemi *fuzzy*. Nella teoria convenzionale, insiemi di oggetti reali, come i numeri dell'insieme H, sono descritti da un'unica *membership function*. Nella teoria *fuzzy*, invece, i *fuzzy set* sono unicamente funzioni che mappano un "generico universo di oggetti" X nel range [0,1], come illustrato in figura 3.9. Per $x \in X$, il valore di $m(x)$ è una stima della somiglianza di x ad un oggetto che rappresenta più da vicino le caratteristiche rappresentate da m [70].

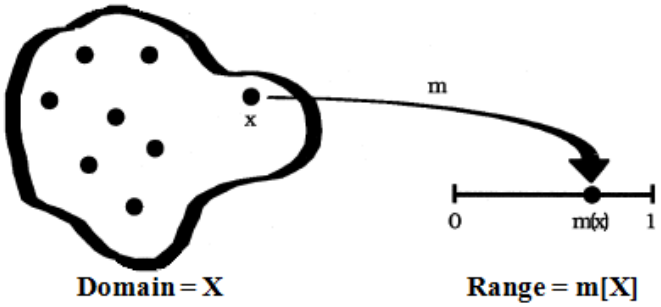

Figura 3.9: Il *fuzzy set* è una funzione da X a [0,1] [70].

3.5.2 Operatori logici

Come abbiamo visto, le *membership function* mappano i valori di un dominio nel range [0,1]. Se consideriamo solo i valori estremi della logica *fuzzy*, 0 e 1, possiamo applicare gli operatori della logica booleana, come AND, OR e NOT, di cui si riportano le rispettive tabelle della verità.

A	B	A and B
0	0	0
0	1	0
1	0	0
1	1	1

AND

A	B	A or B
0	0	0
0	1	1
1	0	1
1	1	1

OR

A	not A
0	1
1	0

NOT

Figura 3.10: Gli operatori della logica booleana AND, OR e NOT [71].

Per utilizzare una logica analoga, è necessario estendere i risultati precedenti a tutti i numeri reali compresi nel range [0,1]. Per farlo è possibile sostituire gli operatori AND, OR e NOT rispettivamente con le funzioni "min", "max" e "complemento a 1". Ad esempio, l'operazione logica $A\ AND\ B$, dove A e B sono numeri reali compresi tra 0 e 1, è sostituita dalla funzione $\min(A, B)$. Per chiarezza, in figura 3.11 è mostrato un confronto tra l'applicazione delle suddette funzioni ad una logica a due valori e multivalore.

Gli operatori sono utilizzati per comporre le regole della logica *fuzzy*: si tratta di regole if-then la cui struttura è del tipo "if x è A allora y è B", in cui x e y sono delle variabili linguistiche, mentre A e B sono valori linguistici definiti da *fuzzy set* sui range X e Y rispettivamente. La prima parte della regola, "x è A" è detta "antecedente", mentre la seconda, "y è B", è detta "conseguente". Un esempio di regola è la seguente: "se il servizio è buono allora la mancia è generosa". Da notare che l'input della regola è il valore corrente della variabile "servizio", che applicato alla *membership function* restituirà un valore compreso tra 0 e 1, mentre

l'output è costituito da un intero *fuzzy set*. L'utilizzo delle regole all'interno di un sistema *fuzzy* è dettagliato nella sezione successiva attraverso alcuni esempi [71].

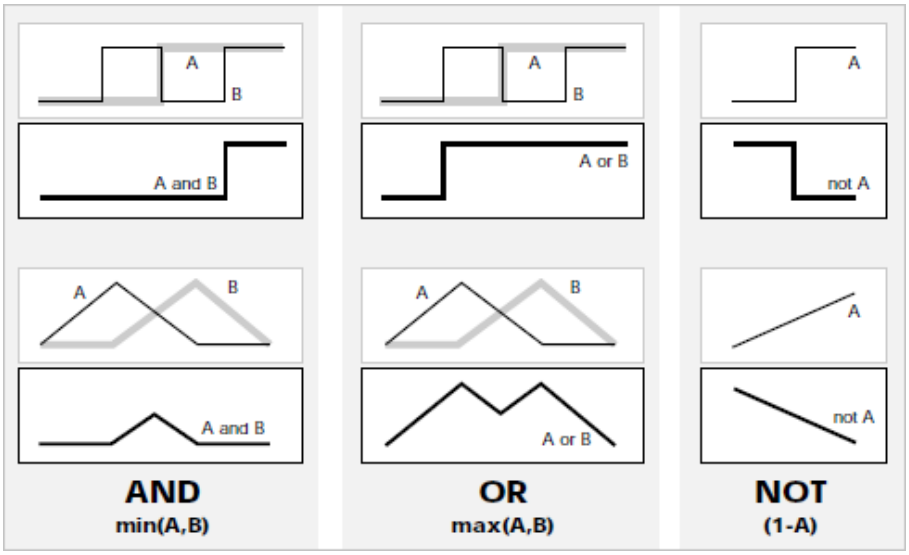

Figura 3.11: Applicazione delle funzioni "min", "max" e "complemento a 1". Sopra: applicazione ad una logica a due valori. Sotto: applicazione ad una logica multivalore [71].

3.5.3 Fuzzy Inference System (FIS)

Con il termine *Fuzzy Inference System* (FIS) si intende un sistema predisposto per eseguire una mappatura da un dato input ad un output utilizzando la logica *fuzzy*, attraverso gli strumenti precedentemente descritti. Per illustrare il funzionamento del sistema, utilizziamo un semplice FIS di esempio che consente di calcolare la mancia opportuna (come percentuale del conto) da lasciare al ristorante sulla base della qualità del servizio e della bontà del cibo. Per la valutazione dell'output sono fissate tre semplici regole, illustrate in figura 3.12. Entrambi gli input sono espressi tramite un punteggio da 0 a 10. La risoluzione del problema è descritta in accordo all'implementazione Matlab del "Fuzzy Logic Toolbox": in essa si individuano 5 parti fondamentali.

1. Fuzzificazione degli input

2. Applicazione degli operatori all'antecedente per trovare il grado di verità di ciascuno.
3. Applicazione dei metodi di implicazione dall'antecedente al conseguente: definiscono come la verità dell'antecedente si propaga sul conseguente.
4. Aggregazione dei conseguenti.
5. Defuzzificazione dell'uscita.

Lo schema della struttura di base e del flusso di informazioni nel FIS di esempio è illustrato nella figura seguente.

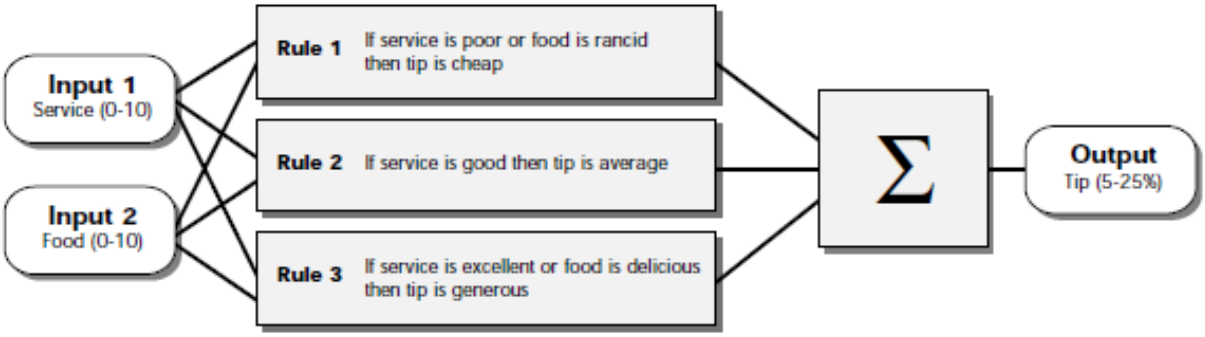

Figura 3.12: Schema della struttura di base e del flusso di informazioni nel FIS di esempio [71].

1. Fuzzificazione degli input

Gli input del sistema sono valori *crisp*, in questo caso dei punteggi appartenenti ad un range definito: perciò il primo passo consiste nella loro fuzzificazione. Con questo termine si intende il processo che determina il grado di appartenenza di ogni input a ciascun *fuzzy set*, attraverso le *membership function*. L'input in questo caso è compreso tra 0 e 10, mentre l'output sarà compreso tra 0 e 1. Per eseguire questo passaggio bisogna aver definito le varie *membership function*: questa operazione va svolta sulla base della propria esperienza in relazione al problema in esame. Ad esempio, per descrivere il valore linguistico "delizioso" associato al cibo, si utilizzerà una *membership function* che assegnerà valori tanto

più vicini a 1 quanto più alto è il punteggio assegnato al cibo. Un esempio di questa *membership function* e della relativa fuzzificazione dell'input è mostrata di seguito.

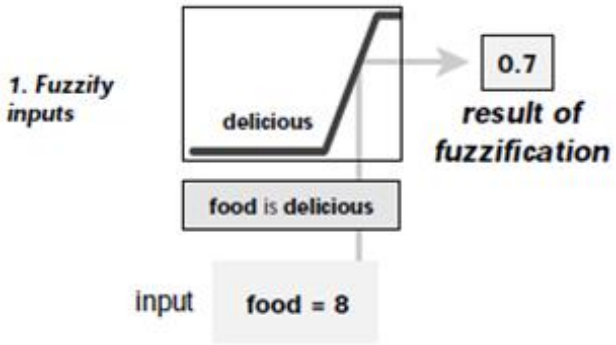

Figura 3.13: Schema del processo di fuzzificazione rispetto al *fuzzy set* "delizioso" [71].

L'esempio in figura 3.13 mostra come un punteggio alto assegnato al cibo abbia un elevato grado di appartenenza al *fuzzy set* "delizioso".

2. Applicazione degli operatori all'antecedente

Il passo successivo consiste nell'applicare gli operatori all'antecedente della regola. Nell'esempio mostrato di seguito, i due antecedenti sono legati da un operatore OR: i risultati delle fuzzificazioni rispetto alle due *membership function* sono combinati attraverso la funzione max.

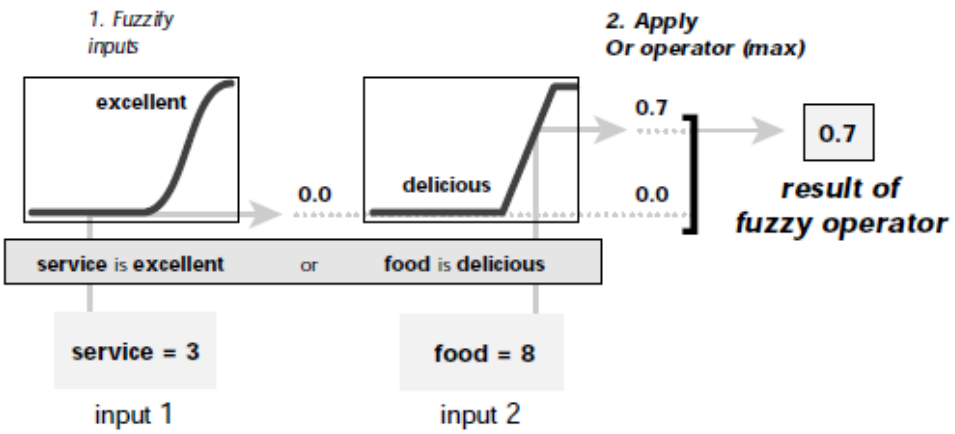

Figura 3.14: Applicazione degli operatori logici all'antecedente [71].

3. Implicazione dall'antecedente al conseguente.

Il processo prevede, quindi, di valutare l'implicazione dell'antecedente sul conseguente della regola. Questo passo consiste semplicemente nel sogliare il *fuzzy set* del conseguente, con il valore risultante dall'applicazione degli operatori logici all'antecedente. L'operazione è illustrata nella figura seguente.

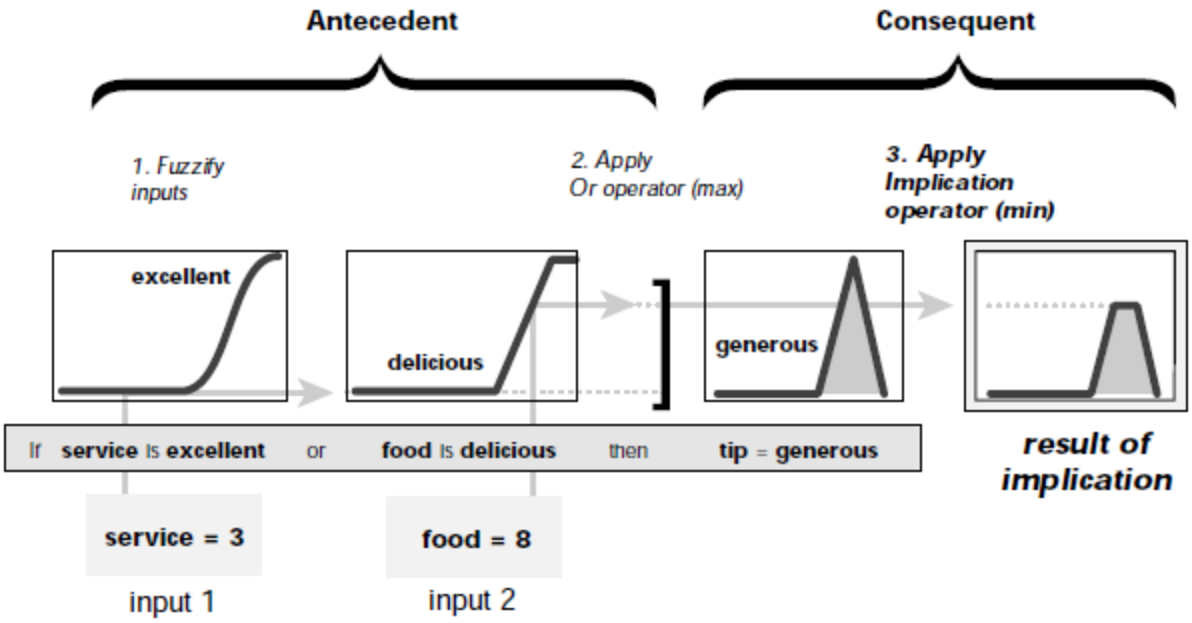

Figura 3.15: Applicazione dell'operatore di implicazione dall'antecedente al conseguente [71].

Questa operazione deve tener conto del peso associato ad ogni regola: poiché un sistema di *Fuzzy Inference* si compone di più regole, per rendere più completa la descrizione del problema è possibile associare pesi diversi a ciascuna di esse. Questo passaggio è stato ampiamente valutato nello sviluppo del FIS per la discriminazione tra tessuto sano e tumorale.

4. Aggregazione dei conseguenti

Come appena ricordato, un FIS generalmente comprende più regole, che devono essere necessariamente combinate per il calcolo dell'output. La procedura generale per eseguire questo passaggio è l'applicazione della funzione "max" ai

fuzzy set risultanti dai passaggi precedenti. La procedura completa è schematizzata di seguito.

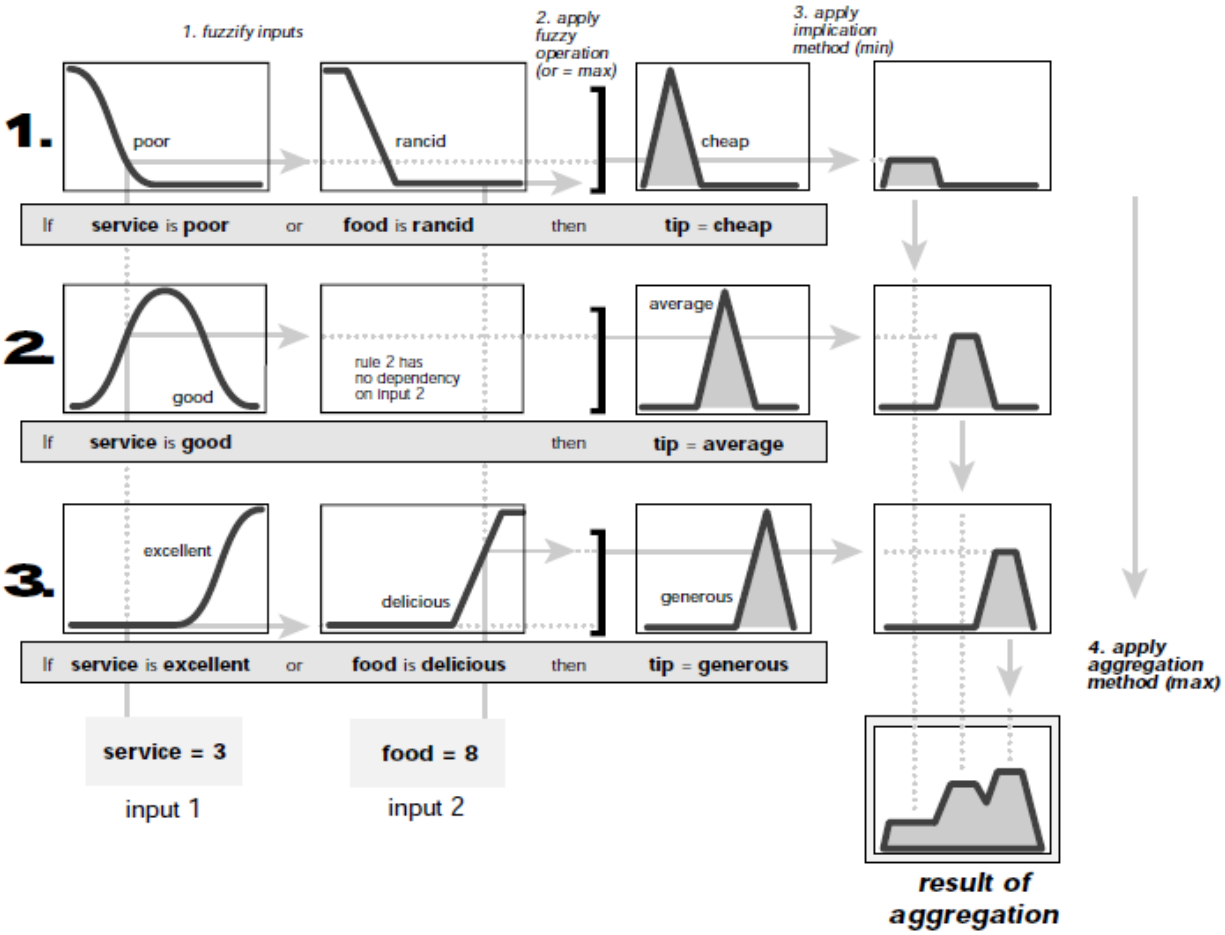

Figura 3.16: Aggregazione dei conseguenti delle varie regole [71].

Dalla figura precedente si intuisce la principale potenzialità di questo tipo di sistemi, ovvero la possibilità di modulare con grande varietà le diverse situazioni.

5. Defuzzificazione

L'ultimo passaggio consente di calcolare un'uscita *crisp* complessiva del sistema. Ciò che si vuole ottenere, è un valore numerico che sia rappresentativo del *fuzzy set* risultante. Esistono diversi metodi per eseguire questa operazione, quali il calcolo della bisettrice dell'area o del valor medio dei massimi. Il metodo più

comune è il calcolo del centroide dell'area del *fuzzy set*, la cui formulazione è la seguente.

$$Z_{COA} = \frac{\int_z \mu_A(z) z \; dz}{\int_z \mu_A(z) \; dz} \tag{3.8}$$

dove $\mu_A(z)$ è la *membership function* aggregata di uscita e Z_{COA} (*Center Of Area*) è il centro dell'area sotto la curva che descrive il *fuzzy set* [71][72].

3.5.4 Applicazione alle immagini

Per avvicinarsi maggiormente all'area di applicazione di nostro interesse, analizziamo un semplice esempio di applicazione della logica *fuzzy* alle immagini. Consideriamo l'immagine 3.17: supponiamo di voler rimappare i toni di grigio dell'immagine da nero (0) a bianco (1) sulla base della somiglianza ad un tono di grigio ed alla vicinanza dei pixel ad un punto. L'esempio è stato implementato in una routine Matlab che consente di interagire con il sistema, cliccando i punti desiderati sull'immagine. Riferendoci sempre all'immagine 3.17, supponiamo si scelga un tono di grigio cliccando nel punto 1) e che si voglia valutare la distanza dal punto 2). Una volta scelto il punto 2) si processa l'immagine per calcolare la distanza di ogni pixel da quel punto.

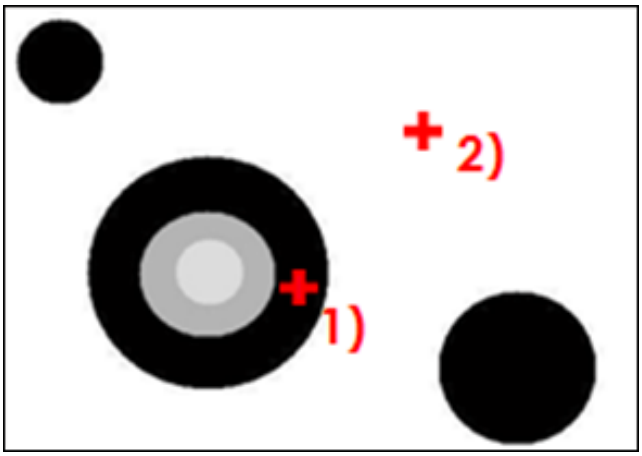

Figura 3.17: Immagine da rimappare in base alla somiglianza del valore del pixel a 1) ed alla vicinanza a 2).

L'elaborazione sarà effettuata su ogni pixel dell'immagine: detto x il valore del pixel di ingresso, d la distanza calcolata e y il valore del pixel di uscita, possiamo definire una sola semplice regola di elaborazione come:

- se x è simile e d è bassa allora y è chiaro.

Le *membership function* di ingresso e di uscita sono illustrate in figura 3.18, dove è riportato anche un esempio di elaborazione. Le *membership function* non devono essere necessariamente scelte tra quelle proposte dal toolbox, ma possono essere definite in modo totalmente autonomo, indicandone l'equazione. Il valore del pixel di input è compreso nel range [0, 255], mentre la distanza normalizzata è compresa tra 0 e 1. Anche il valore del pixel di output è compreso nel range [0,1]. I due antecedenti sono legati da un operatore AND, perciò ai risultati della fuzzificazione degli ingressi è applicata la funzione "min". Il risultato è utilizzato per sogliare il *fuzzy set* di uscita, e, dal momento che la regola è una sola, su di esso si può calcolare il centroide dell'area per determinare il valore di output. L'immagine risultante dall'elaborazione è mostrata in figura 3.19.

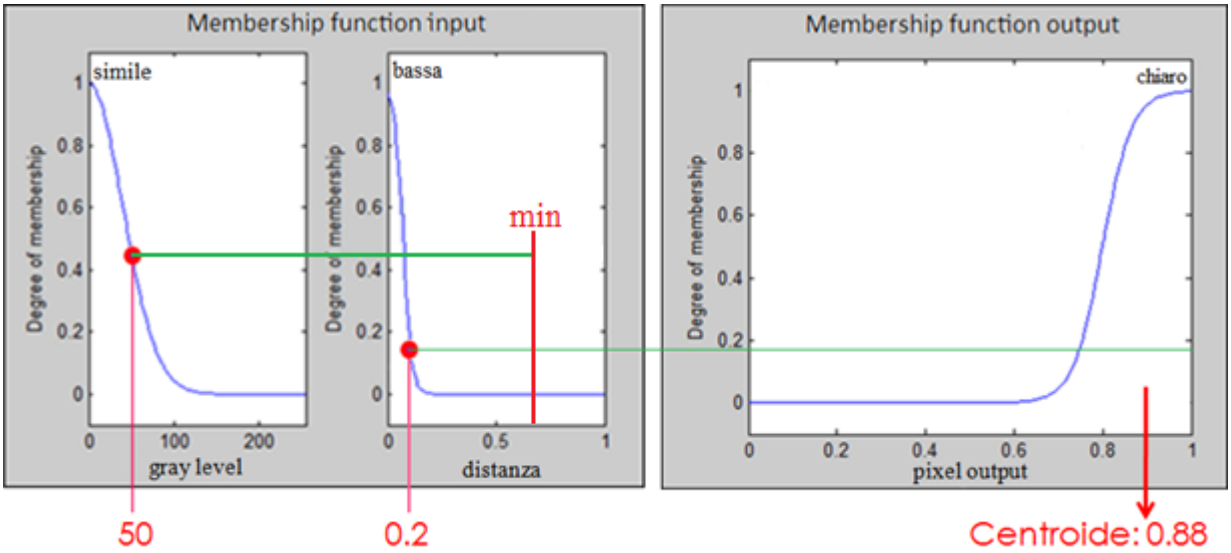

Figura 3.18: *Membership function* di input ed output.



Figura 3.19: A sinistra: immagine originale. A destra: immagine rimappata dall'elaborazione.

Come si nota, i pixel con valore più simile al tono di grigio scelto e vicini al punto 2) sono progressivamente più chiari. L'immagine precedente mostra chiaramente come, con una semplice regola, si possa ottenere un risultato che discrimini bene e con continuità tra le diverse situazioni. Un approccio simile a quello mostrato in questo esempio, sarà utilizzato per attuare la discriminazione tra tessuto sano e tumorale nelle immagini DICOM relative alla neoplasia pancreatica. La scelta della logica *fuzzy*, è stata dettata anche dalle potenzialità di ampliamento degli obiettivi oggetto di questa tesi: in particolare, relativamente all'implementazione di regole che ricalcassero il processo mentale svolto dal radiologo nella valutazione dei gradi di infiltrazione vascolare, soprattutto rispetto al sistema venoso. Nel capitolo seguente si illustreranno le scelte progettuali per la realizzazione del sistema di *Fuzzy Inference*.

Capitolo 4

FIS per la discriminazione semiautomatica tra neoplasia e parenchima sano

4.1 Valutazione dei possibili automatismi

La decisione di attuare la discriminazione sulla base di un approccio semiautomatico, è stata preceduta da una valutazione riguardo la possibilità di rendere totalmente automatico il sistema. Per completezza richiamiamo i passaggi, già illustrati, da svolgere in ambiente Matlab. Attraverso un'apposita routine si sono effettuate le seguenti operazioni.

- L'*import* in Matlab delle label in formato NIfTI e delle immagini DICOM.
- L'esecuzione di alcune operazioni, come *crop* dell'immagine e riduzione del dataset, allo scopo di limitare la pesantezza computazionale ed il tempo di elaborazione.
- Il filtraggio delle immagini DICOM rispetto alle label, per isolare i pixel appartenenti al pancreas.

L'obiettivo che ci si pone in questa fase, è l'implementazione di un *Fuzzy Inference System* (FIS) per la discriminazione tra tessuto sano e tumorale. Appare subito chiaro che la valutazione di ogni pixel dovrà tener conto, in primo luogo, di due caratteristiche:

- somiglianza ad un valore di grigio caratteristico del tessuto tumorale,
- somiglianza ad un valore di grigio caratteristico del parenchima sano.

Prima di entrare nel dettaglio dello sviluppo del sistema, si è provato ad analizzare l'istogramma delle immagini DICOM filtrate rispetto alle label, per capire se si potesse attuare una detezione automatica dei toni di grigio caratteristici dei due tipi di tessuto. Come illustrato di seguito, solo in alcune slice, caratterizzate da un'area neoplastica ben contrastata, si ottenevano istogrammi sufficientemente informativi, come nel caso mostrato in figura 4.1. Nella maggior parte dei casi, invece, si riscontravano situazioni analoghe a quelle mostrate in figura 4.2. I valori effettivamente caratteristici del tessuto sano e tumorale, indicati nelle figure, sono stati calcolati selezionando un'area che comprendesse solo la tipologia di tessuto da valutare e calcolando la media pesata dei toni di grigio presenti: il peso di ogni tono di grigio è dato dalla sua occorrenza nell'area selezionata, normalizzata rispetto all'occorrenza massima. In entrambe le figure si può notare la vicinanza tra i livelli di grigio caratteristici dei due tessuti, nonchè una certa variabilità, tra i due casi, nei valori caratteristici di ciascuno. Ciò è legato al diverso grado di omogeneità nei toni di grigio appartenenti ai due tessuti: si noti nell'immagine 4.2 la presenza di evidente rumore, riscontrabile nell'istogramma. Si è anche provato a calcolare l'istogramma sull'intero stack di immagini, per cercare di rendere più marcata la separazione tra i due valori di grigio da utilizzare, ma senza ottenere risultati soddisfacenti.

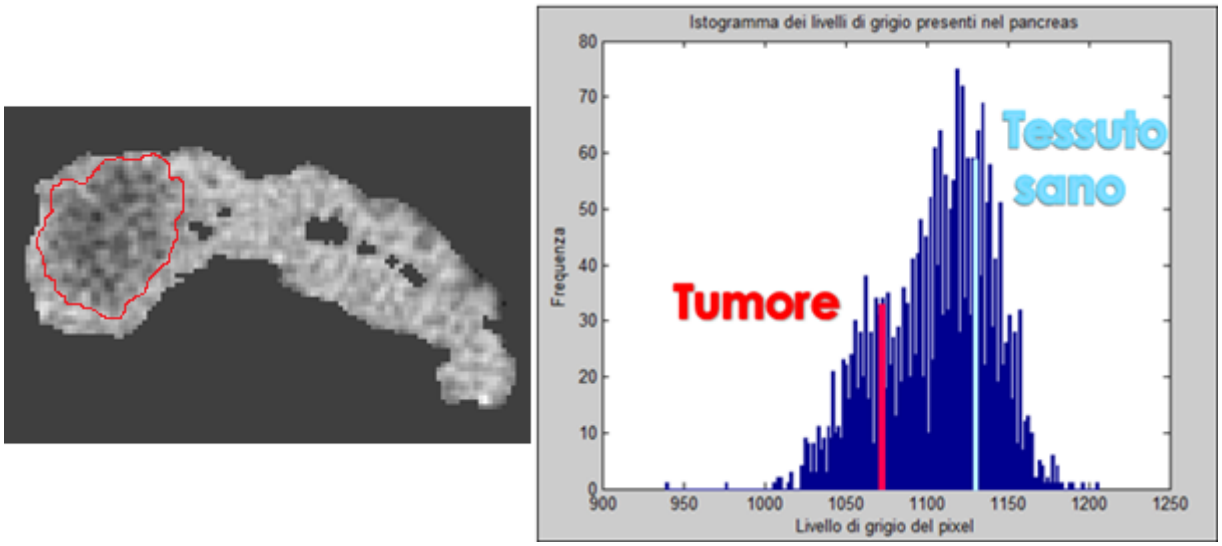

Figura 4.1: A sinistra: immagine MDCT filtrata rispetto alla label con indicazione dell'area neoplastica. A destra: istogramma dei livelli di grigio della slice. In questo caso, nell'istogramma sono visualizzabili i picchi relativi ai due tipi di tessuto.

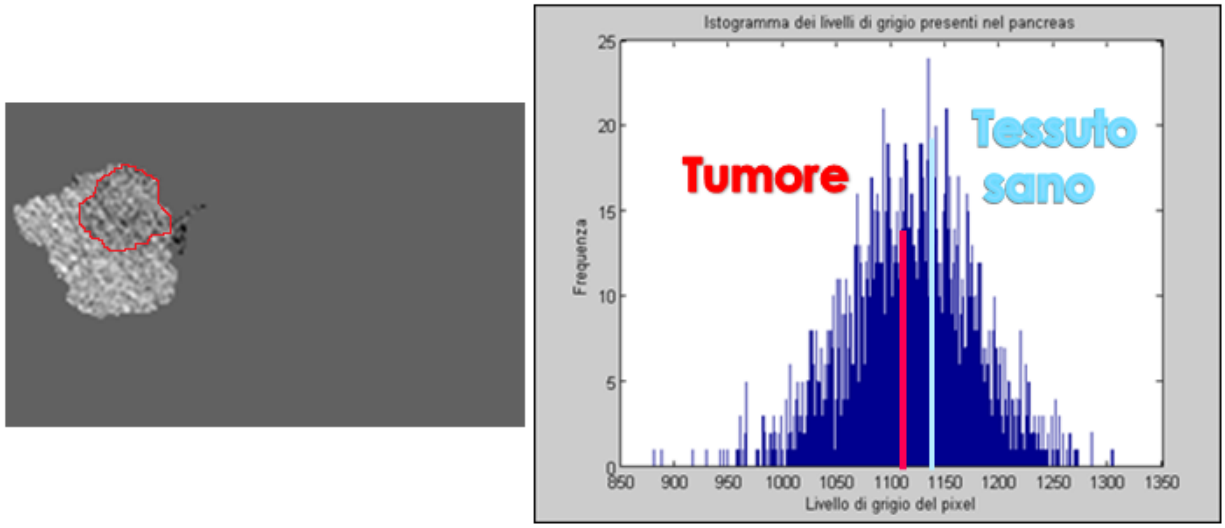

Figura 4.2: A sinistra: immagine MDCT filtrata rispetto alla label con indicazione dell'area neoplastica. A destra: istogramma dei livelli di grigio della slice. In questo caso, l'istogramma non è informativo rispetto all'identificazione dei due valori caratteristici.

Alla luce di queste considerazioni, un'approccio semiautomatico, che consentisse all'utente di indicare al sistema i valori di riferimento per neoplasia e parenchima sano, è sembrata la soluzione più valida.

4.2 Implementazione Matlab

Per la realizzazione di un *Fuzzy Inference System* che sia in grado di adempiere al compito di discriminare tra tessuto sano e tumorale, è necessario per prima cosa definire su quali criteri basare la definizione delle regole. Questa è stata sicuramente la parte più ampia del lavoro, che ha visto l'analisi di diverse soluzioni. Come accennato in precedenza, è apparso subito chiaro che i principali criteri da utilizzare per l'analisi di ogni pixel fossero:

- somiglianza ad un valore di grigio caratteristico del tessuto tumorale,
- somiglianza ad un valore di grigio caratteristico del parenchima sano.

Ad un primo sviluppo del sistema basato unicamente su questi criteri, ne sono seguiti altri che hanno tenuto conto non solo del valore del singolo pixel, ma anche della media dei pixel circostanti. Si è anche provato ad implementare sistemi che valutassero i pixel sulla base della loro distanza dal baricentro del tumore. Quest'ultima soluzione, in particolare, ha richiesto l'implementazione di una funzione che valutasse l'andamento dell'area del tumore in ogni slice, per giungere all'identificazione del baricentro della neoplasia. I tentativi in questa direzione sono stati insoddisfacenti, per l'impossibilità di effettuare una stima corretta del baricentro e di conseguenza l'impossibilità di dimensionare correttamente la funzione di distanza. Al termine di questa fase preliminare, si è scelto di implementare un sistema che si basasse sulle seguenti caratteristiche dell'immagine.

- Somiglianza <u>del singolo pixel</u> ad un valore di grigio caratteristico del tessuto tumorale.
- Somiglianza <u>del singolo pixel</u> ad un valore di grigio caratteristico del parenchima sano.

- Somiglianza al valore di grigio caratteristico della neoplasia della media dei pixel contenuti in una matrice 3x3 centrata nel pixel in analisi.

L'inserimento di una valutazione rispetto a quest'ultima caratteristica ha consentito di ottenere una certa robustezza del sistema rispetto a pixel "spuri", ovvero singoli pixel o piccoli gruppi di essi dispersi nel tessuto sano, che mostrano valore simile a quello della neoplasia, ma che non ne fanno parte (vedi sezione 4.3). Per l'ottenimento delle informazioni sui valori caratteristici dei due tessuti, si è già illustrata la necessità di un approccio semiautomatico: si è, pertanto, predisposta una routine Matlab che consentisse all'utente di interagire con le immagini ed indicare con semplici operazioni i valori di interesse. Di seguito si descriveranno i passaggi da eseguire interattivamente per l'elaborazione delle immagini e si dettaglieranno la struttura delle *membership function* utilizzate e delle regole di valutazione implementate. La procedura di elaborazione può essere schematizzata nei suoi punti fondamentali come segue.

1. Scelta di un valore caratteristico di tessuto sano e tumorale.
2. Creazione del FIS e delle *membership function*.
3. Per ogni slice
    - Elaborazione con FIS di ogni pixel dell'immagine: ad ogni passo, in uscita, è restituito un valore tra 0 e 1 che descrive la probabilità del pixel di essere tumorale. (0=certamente non tumorale, 1=certamente tumorale).

4.2.1 Procedura interattiva

Il primo passo della procedura, consiste nella scelta del dataset da utilizzare, contenente lo stack di immagini già filtrato rispetto alle label. Successivamente, è presentata la sequenza di immagini, in una finestra che consente all'utente di scorrere le slice del dataset e di selezionarne una in cui il tumore sia ben visibile e contrastato rispetto al parenchima sano. L'immagine selezionata è presentata

all'utente in una nuova finestra interattiva per l'esecuzione del *crop* dell'immagine, allo scopo di ridurre il tempo computazionale (figura 4.3). Una volta selezionata la porzione di interesse, il sistema chiede all'utente di cliccare due punti dell'immagine, uno interno ed uno esterno all'area tumorale (figura 4.4). Per ciascuno dei punti, si considera come valore caratteristico, la media dei pixel contenuti in una matrice 5x5 centrata nel pixel selezionato: considerare il valore del singolo pixel sarebbe, infatti, fuorviante. Nella trattazione, ci si riferirà al valore scelto dall'utente come al valore risultante dal calcolo della suddetta media.

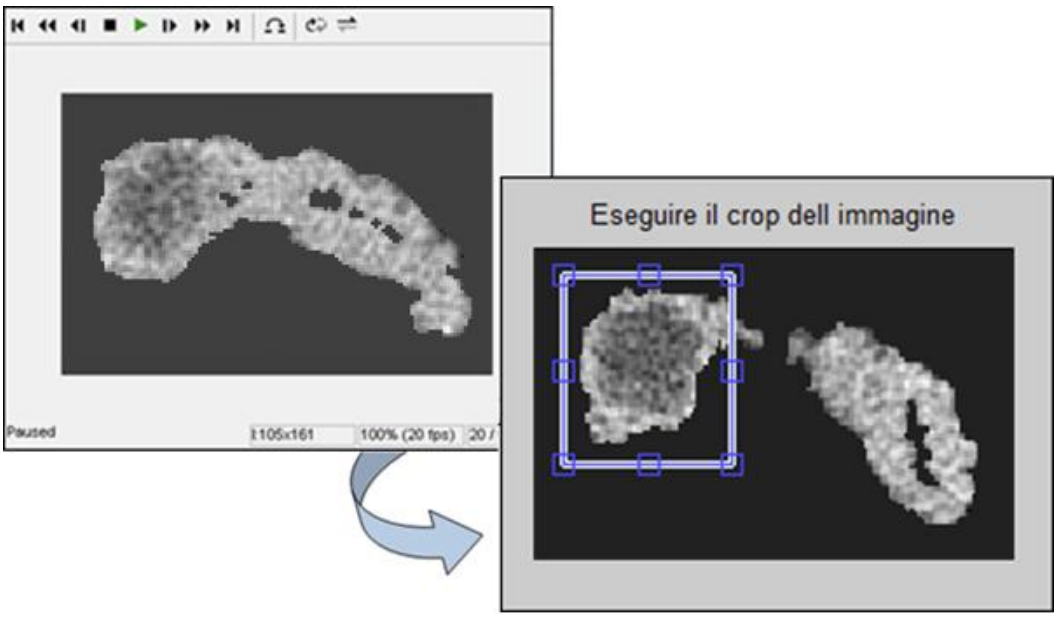

Figura 4.3: A sinistra: finestra di visualizzazione della sequenza di immagini. A destra: *crop* dell'immagine selezionata.

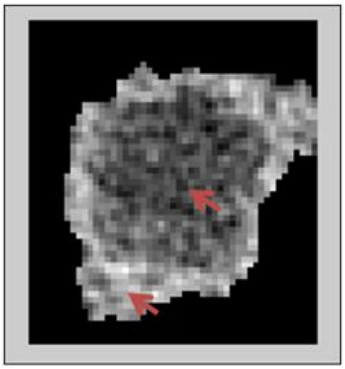

Figura 4.4: Procedura interattiva di selezione dei due valori di interesse.

4.2.2 Membership function

Ciascuna delle caratteristiche dell'immagine che si è scelto di considerare nell'elaborazione, è stata descritta attraverso l'uso di tre *fuzzy set*, che per chiarezza sono schematizzati di seguito: si sono utilizzate le nomenclature riportate anche nei grafici delle relative *membership function* (figure 4.5, 4.6, 4.7).

Caratteristica	***Fuzzy Set***
"SomiglianzaTumorePixel": indica il grado di somiglianza del singolo pixel al valore di grigio caratteristico del tumore. (figura 4.5)	"SimileTumore"
	"MaggioreTumore"
	"MinoreTumore"
"SomiglianzaSanoPixel": indica il grado di somiglianza del singolo pixel al valore di grigio caratteristico del tessuto sano. (figura 4.6)	"SimileSano"
	"MaggioreSano"
	"MinoreSano"
"SomiglianzaTumoreMedia": indica il grado di somiglianza della media dei pixel contenuti in una matrice 3x3 centrata nel pixel in analisi, al valore di grigio caratteristico del tumore. (figura 4.7)	"SimileTumore"
	"MaggioreTumore"
	"MinoreTumore"

Tabella 4.1: Schema dei *fuzzy set* associati ad ogni caratteristica considerata.

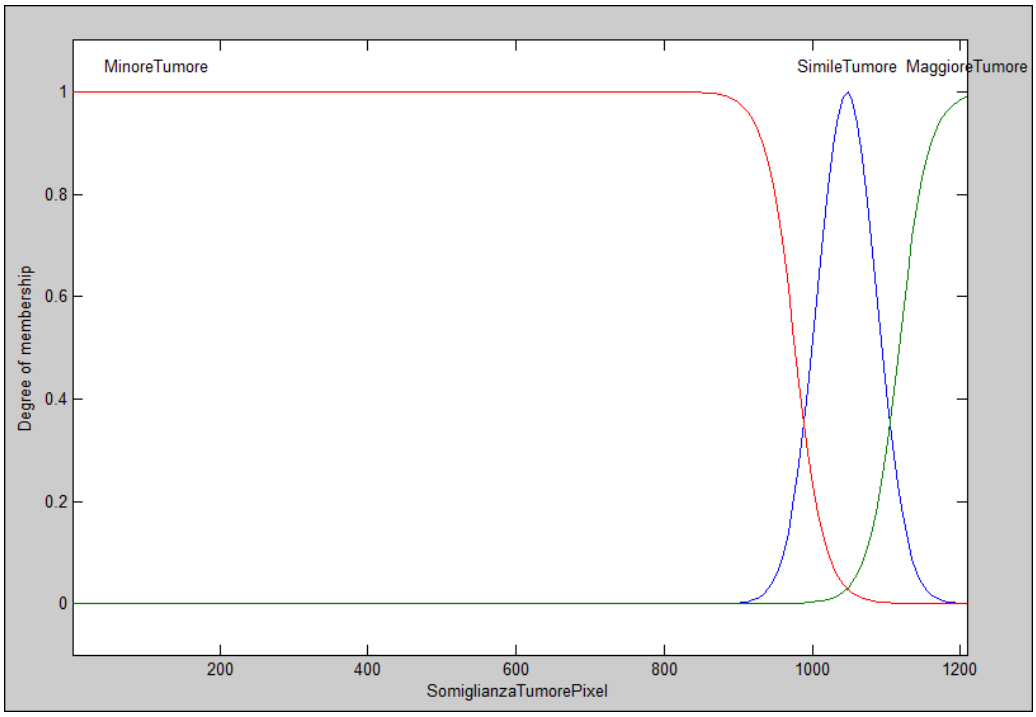

Figura 4.5: *Membership function* relative alla somiglianza del singolo pixel al valore di grigio caratteristico del tumore.

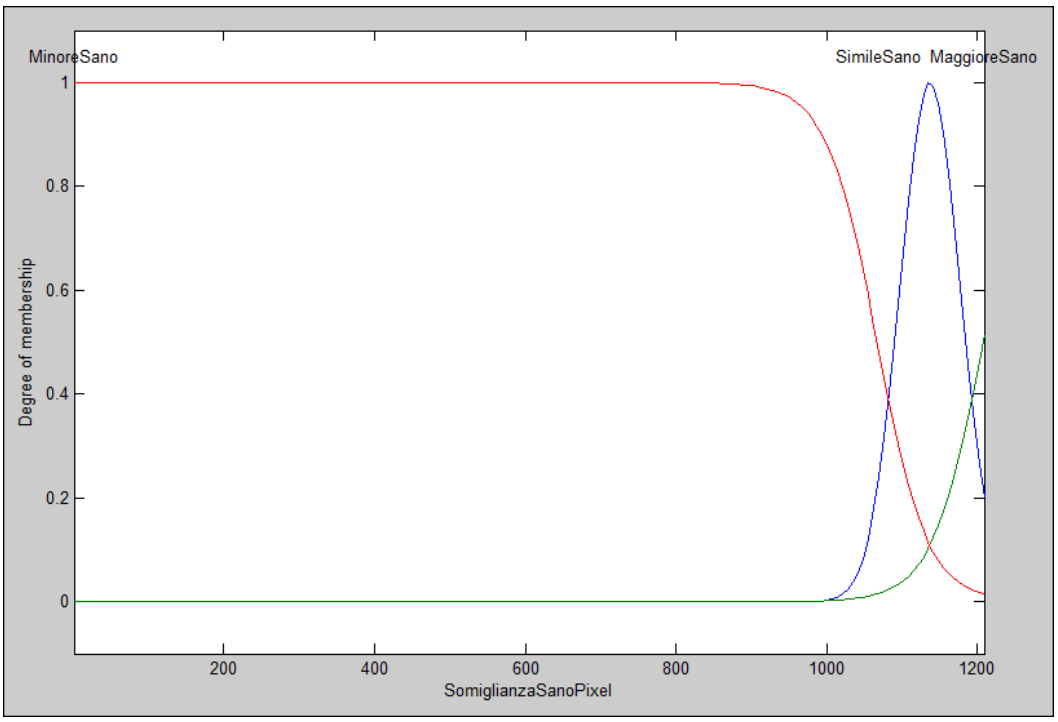

Figura 4.6: *Membership function* relative alla somiglianza del singolo pixel al valore di grigio caratteristico del tessuto sano.

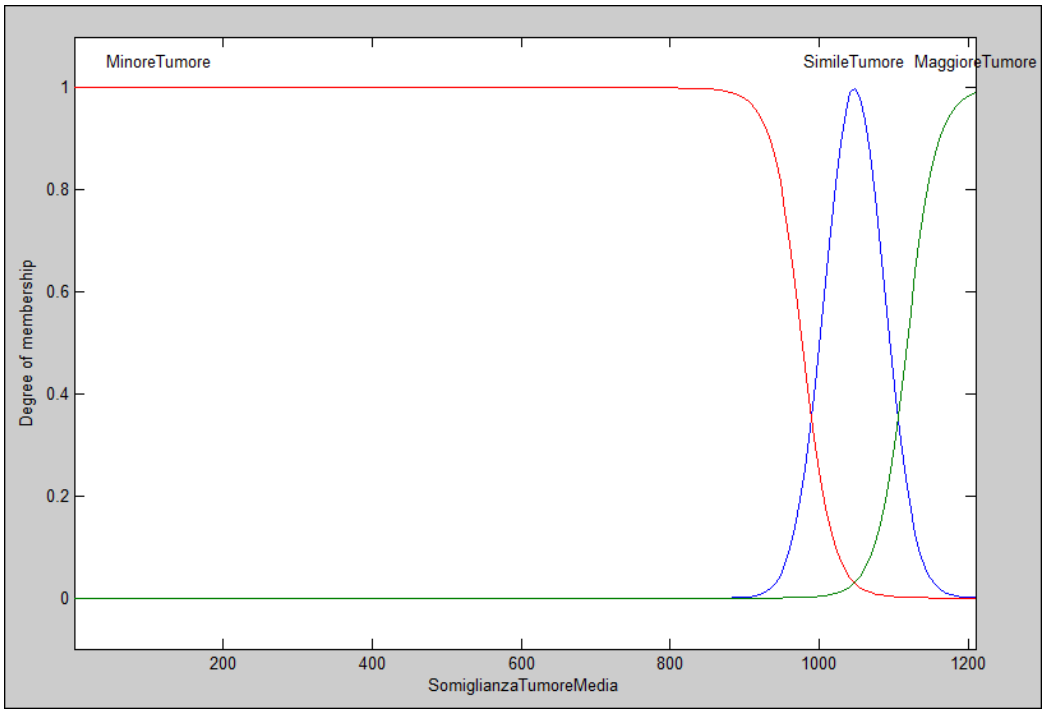

Figura 4.7: *Membership function* relative alla somiglianza della media dei pixel al valore di grigio caratteristico del tumore.

I valori indicati dall'utente sono utilizzati dal programma per la generazione delle *membership function*: questo passaggio è fondamentale per l'ottenimento di buoni risultati, in quanto consente di realizzare un sistema in grado di adattarsi alle caratteristiche dei diversi set di immagini. Come illustrato in sezione 4.1, la vicinanza tra i toni di grigio di tessuto sano e tumorale, avrebbe reso il sistema troppo sensibile alle piccole variazioni nelle intensità caratteristiche dei due tessuti, fatto che normalmente si osserva anche in set di immagini ottenuti con il medesimo strumento di acquisizione, e che riflette la normale variabilità dell'anatomia umana. Per ottenere questo risultato, si sono settati opportunamente i parametri usati nella definizione delle *membership function*, in modo da poterle traslare automaticamente in relazione ai valori scelti dall'utente. Consideriamo, ad esempio, i *fuzzy set* relativi alla somiglianza del singolo pixel ad un valore caratteristico del tumore (figura 4.5). Le *membership function* che descrivono il grado di appartenenza a ciascuno di essi sono:

- "SimileTumore": è una funzione gaussiana, centrata nel valore scelto dall'utente. Essa descrive il grado di appartenenza all'insieme dei pixel con valore simile a quello scelto dall'utente per il tumore. La funzione dipende da due parametri, c e σ, rispettivamente media e deviazione standard, nel modo seguente:

$$f(x;\sigma,c) = e^{\frac{-(x-c)^2}{2\sigma^2}} \tag{4.1}$$

  Nella definizione della *membership function*, il parametro c, che regola la posizione del punto di massimo della funzione sull'asse delle ascisse, sarà proprio il valore del tono di grigio scelto dall'utente.

- "MaggioreTumore" e "MinoreTumore": sono funzioni sigmoidali definite parametricamente da una traslazione positiva o negativa sull'asse delle ascisse rispetto al massimo della gaussiana. La funzione sigmoidale dipende da due parametri, a e c, nel modo seguente:

$$f(x,a,c) = \frac{1}{1+e^{-a(x-c)}} \tag{4.2}$$

  In questo caso, il parametro c regola la posizione del punto medio di transizione tra massimo e minimo della funzione sull'asse delle ascisse: il valore ad esso attribuito, è dato dalla somma del valore del tono di grigio scelto dall'utente e di uno scarto fisso. Il segno del parametro a permette di regolare la direzione di apertura della funzione.

Le medesime funzioni sono utilizzate per descrivere la somiglianza al tessuto tumorale della media dei pixel nell'intorno di quello analizzato e , con una leggera differenza nei valori dei parametri fissi, per valutare la somiglianza al tessuto sano.

Riassumendo, quindi, le forme delle funzioni e le distanze relative fra esse sono fisse: ciò che cambia è solo la loro posizione sull'asse delle ascisse. Le funzioni sono definite sul range di valori dei pixel presenti in ciascuna immagine. Ogni funzione mappa un valore di input, che può essere il valore del singolo pixel o la media dell'intorno di pixel, tra 0 e 1.

L'uscita del sistema *fuzzy* deve essere un valore *crisp*: in questo caso sarà un valore compreso tra 0 e 1, dove con 0 si intende un pixel sicuramente appartenente al tessuto sano e con 1 un pixel sicuramente appartenente al tumore. L'uscita del sistema è descritta da due *fuzzy set*, mostrati in figura 4.8: essi sono relativi alla classificazione del pixel di uscita come tumorale ("Tumore") o come non tumorale ("NoTumore"). Le funzioni sono sigmoidali, e, in questo caso, non variano sulla base delle scelte dell'utente: la loro forma è stata stabilita dopo una fase di valutazione dei risultati dell'algoritmo su più casi noti.

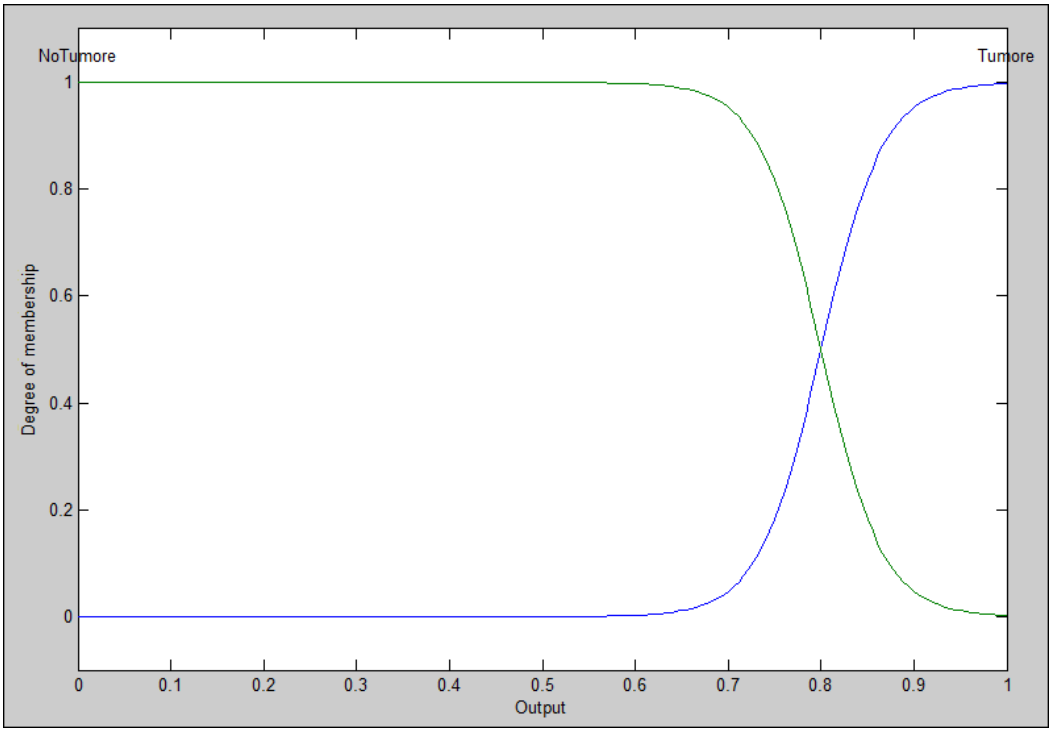

Figura 4.8: *Membership function* di uscita. Descrivono la classificazione del pixel analizzato.

4.2.3 Regole di valutazione

Il set di regole utilizzate nella versione finale dell'algoritmo è frutto di una lunga serie di prove effettuate sui vari casi clinici a disposizione. E' stato, infatti, necessario trovare una serie di regole non troppo specifiche, che ricalcassero le considerazioni che vengono normalmente effettuate nel ragionamento umano per distinguere tra due regioni differenti di un'immagine. Lo sviluppo delle regole e delle *membership function* si è svolto necessariamente di pari passo, attraverso numerose modifiche di entrambe. La difficoltà nel trovare una soluzione ottimale per i diversi casi clinici, è legata alla discriminazione nelle zone *borderline*, ovvero nelle zone in cui è difficile stabilire se il tessuto sia tumorale o meno. E' stato necessario trovare regole e *membership function* che mantenessero inalterata l'informazione sui livelli di grigio "di transizione" tra tumore e tessuto sano, uno degli obiettivi fondamentali del lavoro. Ha avuto grande rilevanza, a questo proposito, la possibilità di assegnare un peso ad ogni regola (vedi sezione 3.5.3). Per maggiore chiarezza espositiva, i termini "maggiore" e "minore" utilizzati nelle *membership function*, sono sostituiti, nella sintassi delle regole, rispettivamente dalle espressioni "più chiaro" e "più scuro". Si utilizzeranno, inoltre, le seguenti notazioni.

- "x" : il valore del singolo pixel.
- "μ" : la media dei pixel nel suo intorno.
- "TUM": valore rappresentativo del tessuto tumorale scelto dall'utente.
- "SANO": valore rappresentativo del tessuto sano scelto dall'utente.

Il set finale delle regole utilizzate è riportato di seguito. Accanto a ciascuna, è indicato il peso ad essa assegnato:

1. Se x è simile a TUM e μ è simile a TUM e x è più scuro di SANO, allora è TUMORALE. [P=1]

2. Se x è simile a TUM e μ è più scuro di TUM e x è più scuro di SANO, allora è TUMORALE. [P=1]
3. Se x è più scuro di TUM e μ è più scuro di TUM e x è più scuro di SANO, allora NON è TUMORALE. [P=1]
4. Se x è più scuro di TUM e μ è simile a TUM e x è più scuro di SANO, allora NON è TUMORALE. [P=0.5]
5. Se x è simile a TUM e μ è più chiaro di TUM e x è più scuro di SANO, allora NON è TUMORALE. [P=1]
6. Se x è più scuro di TUM e μ è più chiaro di TUM e x è più scuro di SANO, allora NON è TUMORALE. [P=1]
7. Se x è più chiaro di TUM e μ è più chiaro di TUM e x è simile a SANO, allora NON è TUMORALE. [P=1]
8. Se x è più chiaro di TUM e μ è più chiara di TUM e x è più chiaro di SANO, allora NON è TUMORALE. [P=1]

Da notare come l'inserimento della valutazione della media dei pixel in un intorno renda più completa la descrizione del panorama delle possibili situazioni. La regola numero 3 è stata inserita per discriminare tra tessuto neoplastico e tessuto adiposo retroperitoneale. Per le motivazioni illustrate in sezione 3.3, si è scelto di includere nell'analisi anche i pixel identificati dalla label relativa all'infiltrazione del tessuto adiposo retroperitoneale o della lamina retroportale. Il tessuto adiposo, nelle immagini MDCT, appare marcatamente più scuro del parenchima pancreatico e del tessuto neoplastico, come mostrato in figura 4.9. La regola 3 ha proprio lo scopo di discriminare tra neoplasia e tessuto adiposo, senza implementare un'analisi raffinata della probabilità di infiltrazione. Tra i pixel appartenenti alla label relativa all'infiltrazione del tessuto adiposo, si cercherà di identificare quelli appartenenti alla parte della neoplasia ancora interna al perenchima pancreatico: la parte restante sarà classificata come parenchima sano, per le motivazioni in 3.3.

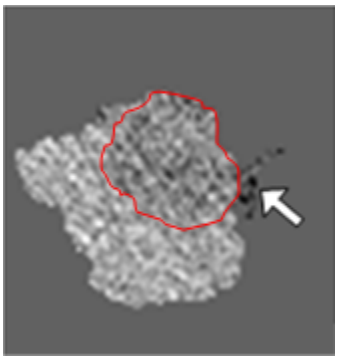

Figura 4.9: Immagine MDCT filtrata rispetto alle label: è visibile l'adenocarcinoma duttale alla testa del pancreas (area cerchiata in rosso). Sono inclusi i pixel relativi alla probabile infiltrazione della lamina retroportale, che si distinguono per i toni più scuri (freccia).

4.2.4 Passaggio degli input al sistema

Per completezza, riprendiamo lo schema dei principali passi dell'algoritmo.

1. Scelta di un valore caratteristico di tessuto sano e tumorale.
2. Creazione del FIS e delle *membership function*.
3. Per ogni slice
    - Elaborazione con FIS di ogni pixel dell'immagine: ad ogni passo, in uscita è restituito un valore tra 0 e 1 che descrive la probabilità del pixel di essere tumorale. (0=certamente non tumorale, 1=certamente tumorale).

Il "Fuzzy Logic Toolbox", come abbiamo visto, mette a disposizione gli strumenti per poter definire tutte le componenti di un FIS secondo le proprie esigenze. Nel nostro caso, l'elaborazione si basa sulla valutazione di tre antecedenti, perciò al sistema andranno passati i tre corrispondenti input, rispettando l'ordine in cui le relative variabili linguistiche sono inserite nel sistema. Per l'elaborazione di ogni pixel, al sistema sarà necessario passare un vettore che contiene, nell'ordine:

- il valore del singolo pixel per la valutazione della somiglianza al valore caratteristico del tumore,
- il valor medio di una matrice 3x3 centrata nel pixel in analisi,
- nuovamente il valore del singolo pixel, per la valutazione della somiglianza al valore caratteristico del tessuto sano.

La funzione che esegue l'elaborazione dei dati sulla base del FIS creato, consente di passare al sistema direttamente una matrice MxN, dove M è il numero di pixel dell'immagine da elaborare e N è la dimensione del vettore di input (nel nostro caso 3). Per fare ciò, è necessario trasformare l'immagine da matrice a vettore, attraverso un'apposita function Matlab ("reshape.m"), che tiene traccia delle coordinate iniziali per poter effettuare il passaggio inverso.

L'elaborazione è eseguita sulle immagini DICOM filtrate, come quella in figura 4.10. La funzione "reshape.m" è in grado di eseguire una rimappatura solo di matrici con coordinate rettangolari, perciò sarà necessario passare al sistema tutta l'immagine, compreso lo sfondo. Bisognerà tener conto di questo fatto nella procedura di calcolo del valor medio dell'intorno di ogni pixel, implementando un controllo che inserisca nella media solo quei pixel appartenenti alla label.



Figura 4.10: Esempio di immagine MDCT filtrata rispetto alle label.

4.3 Risultati

In questo capitolo si presenteranno i risultati ottenuti dall'elaborazione delle immagini con il FIS descritto in precedenza. Come abbiamo visto, il risultato dell'elaborazione fornisce un'immagine in cui i pixel hanno valore compreso tra 0 e 1: i due valori estremi si riferiscono rispettivamente ad un pixel appartenente con certezza al tessuto sano e tumorale. Nell'immagine di output, quindi, più un pixel è valutato come tumorale con un alto livello di confidenza, più apparirà chiaro nell'immagine. Successivamente si esegue un'inversione dei livelli di grigio nell'immagine, in modo da far apparire più scure le aree tumorali. Questo passaggio è svolto eseguendo una semplice operazione logica di complemento a 1 su ogni pixel: l'operazione è funzionale alla trasformazione dell'immagine in RGB ed alla sua visualizzazione attraverso una *colormap* (a 64 colori) appositamente sviluppata, in accordo con le richieste del chirurgo. Tutti i passaggi appena esposti sono illustrati nell'immagine 4.11. Come si può notare nell'immagine finale, l'area tumorale è correttamente identificata, ma ad essa si aggiungono alcune piccole aree non appartenenti al tumore, caratterizzate da livelli di grigio analoghi. Altri due esempi tratti dallo stesso caso clinico, sono mostrati in figura 4.12 e 4.13. In essa il tumore risulta progressivamente più piccolo e meno contrastato, ma l'area tumorale è, comunque, correttamente identificata. Anche in questo caso si evidenzia la presenza di porzioni di parenchima sano erroneamente classificate come tumorali, particolarmente evidenti in figura 4.13. In tutte le immagini si può apprezzare come l'elaborazione abbia conservato l'informazione sui livelli di grigio "di transizione" tra neoplasia e tessuto sano, rispettando gli obiettivi prefissati a riguardo.

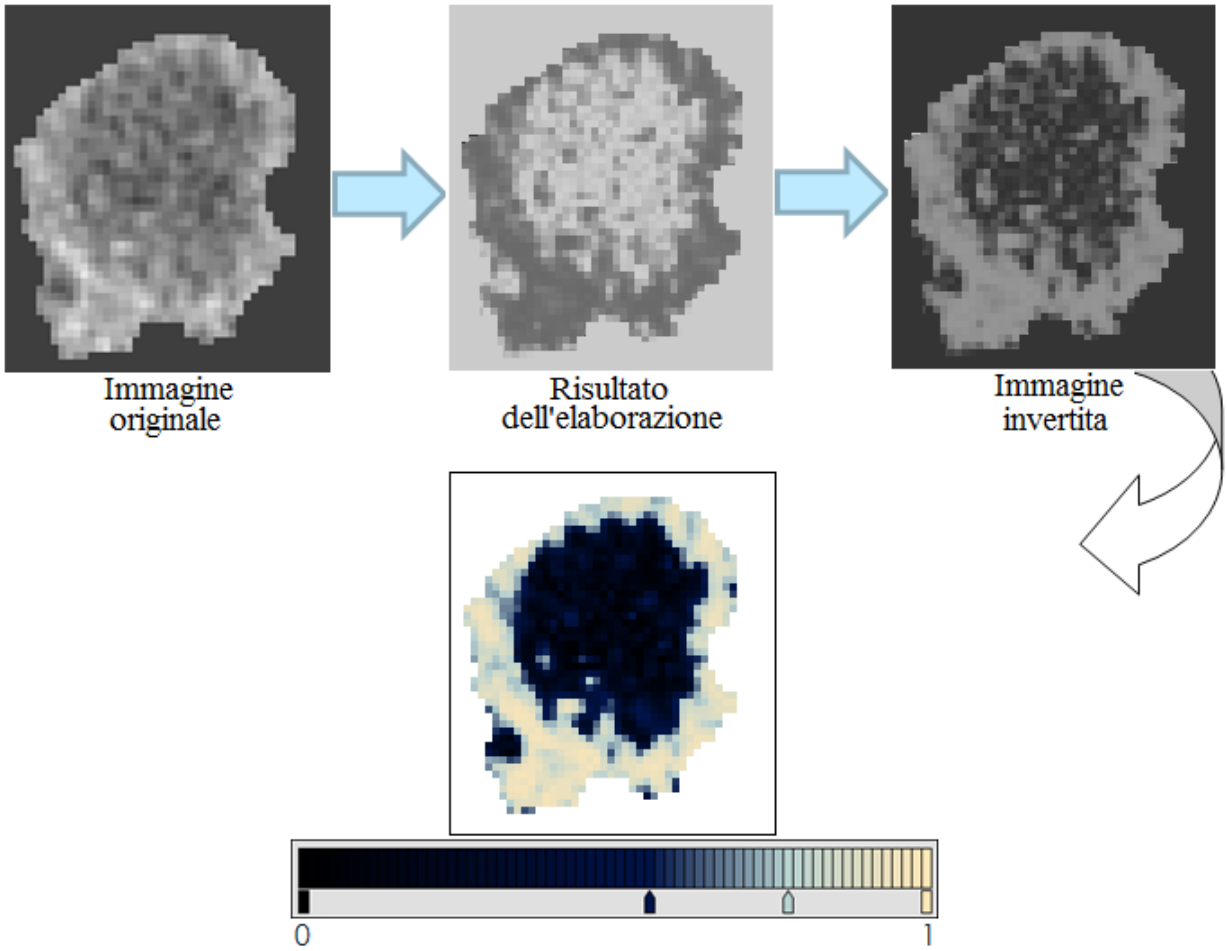

Figura 4.11: Passaggi dell'elaborazione delle immagini. Il risultato dell'elaborazione con FIS è un'immagine con valori compresi tra 0 e 1. L'immagine è invertita e visualizzata con un'apposita *colormap*.

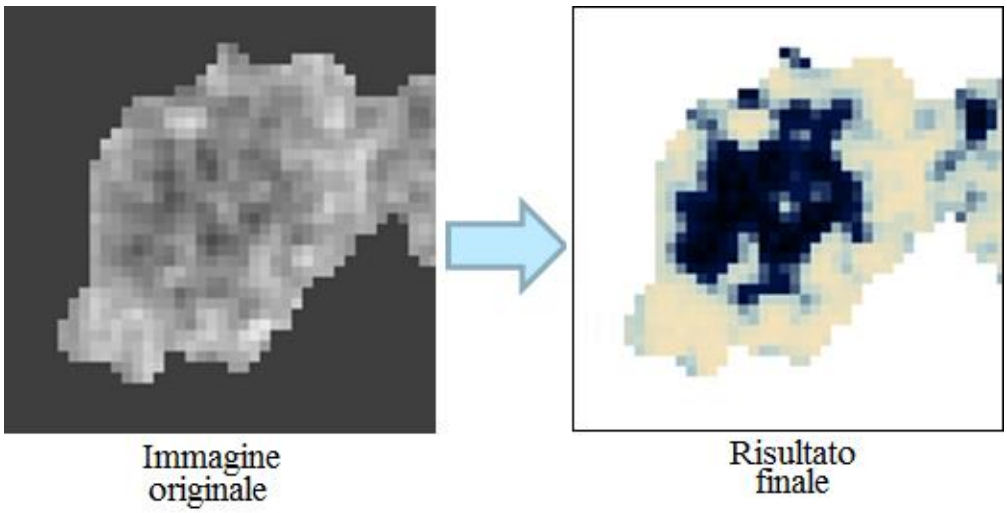

Figura 4.12: Altro esempio di immagine elaborata appartenente allo stesso dataset della precedente. L'area realmente neoplastica è solo quella centrale.

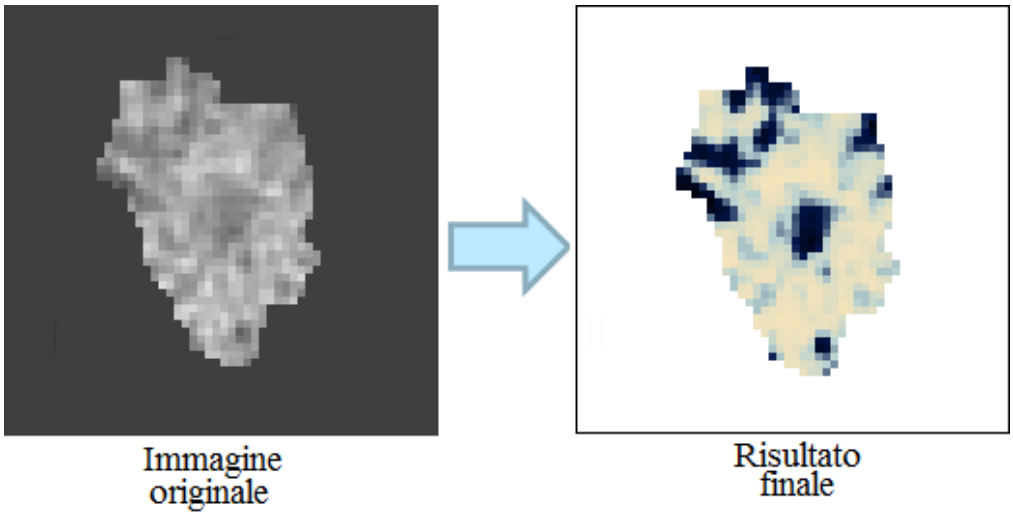

Figura 4.13: Altro esempio di immagine elaborata appartenente allo stesso dataset della precedente. L'area realmente neoplastica è solo quella centrale.

L'esempio seguente è volto ad illustrare l'importanza di considerare nella valutazione, non solo il singolo pixel, ma anche il suo intorno: in figura 4.14 è mostrato il confronto tra il risultato analizzato in figura 4.11 ed il risultato ottenuto sulla stessa immagine di partenza, valutando unicamente la somiglianza del singolo pixel a tessuto sano e tumorale. Come si nota, con la valutazione dell'intorno di ogni pixel, è possibile ridurre notevolmente la rumorosità dell'immagine.

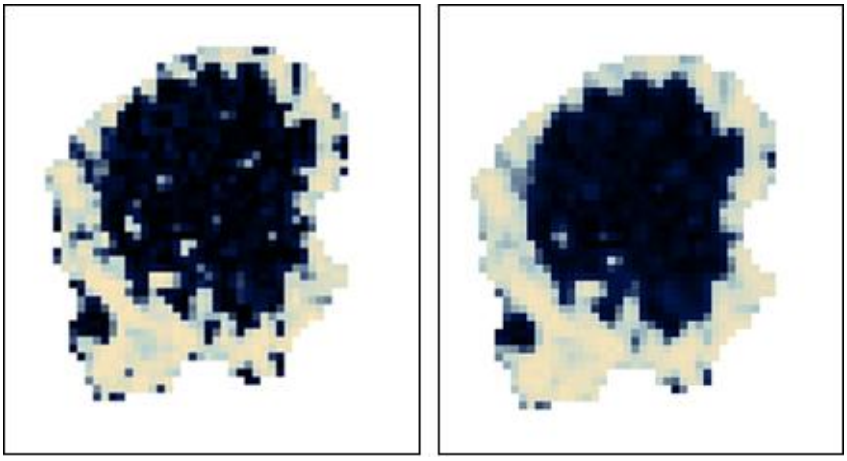

Figura 4.14: A sinistra: immagine ottenuta valutando solo la somiglianza del singolo pixel a tessuto sano e tumorale. A destra: il risultato ottenuto considerando anche l'intorno del singolo pixel.

4.3.1 Post-processing dell'immagine

La presenza di aree di parenchima sano classificate come tumorali, non è compatibile con la realizzazione di un set di label per una ricostruzione 3D. Si è predisposta, quindi, una procedura per l'esecuzione di un *post-processing* dell'immagine. Per far fronte alla presenza di aree erroneamente classificate come tumorali, si sono valutate diverse alternative, inizialmente legate all'inserimento di un maggior numero di informazioni nel sistema *fuzzy*. Si è valutata, ad esempio, la possibilità di introdurre funzioni che tenessero conto della distanza dei pixel dal baricentro del tumore: questa soluzione, come già ricordato, è stata ostacolata dalle difficoltà nella stima del baricentro e del corretto dimensionamento delle funzioni di distanza, che spesso portavano ad una sottostima dell'area tumorale. Si è preferito, quindi, sfruttare la capacità del sistema *fuzzy* nella sua configurazione finale, di rilevare correttamente l'area tumorale e mantenere le informazioni sui livelli di grigio di "transizione" tra neoplasia e tessuto sano, e correggere gli errori di classificazione con l'applicazione di operatori morfologici. Le operazioni sono effettuate su ogni immagine risultante dall'elaborazione con il FIS, i cui pixel hanno valori compresi nel range [0,1]. Per eseguire il *post-processing* delle immagini si è sfruttata una caratteristica che si è riscontrata in tutti i casi analizzati, ovvero la morfologia sferoidale delle neoplasie: scorrendo le slice, infatti, si nota come il tumore aumenti e diminuisca sempre con una certa simmetria sferica, molto evidente in alcuni casi come quello mostrato nella sezione precedente (figure 4.11- 4.13). Questa caratteristica ha permesso di tracciare l'andamento del centro del tumore in tutte le slice, semplicemente richiedendo all'utente di cliccare due punti aggiuntivi, rispettivamente al centro della prima e dell'ultima slice in cui l'utente riesce a visualizzare il tumore. Questa procedura interattiva è effettuata insieme a quella necessaria ad inizializzare le *membership function* del FIS. La selezione dei valori caratteristici di tessuto sano e tumorale prevede di scegliere

una slice in cui l'area neoplastica sia ben contrastata rispetto al parenchima sano, e questo avviene tipicamente nelle slice vicine al centro del tumore. Anziché richiedere all'utente di cliccare un qualsiasi punto all'interno dell'area tumorale, gli si richiede di cliccarne il centro: in questo modo abbiamo 3 punti rispetto ai quali valutare l'andamento della posizione del centro in tutte le slice. Questa informazione consentirà di discriminare tra le aree effettivamente tumorali e non, come spiegato di seguito. I passaggi della procedura interattiva completa sono schematizzati in figura 4.15.



Figura 4.15: Schema dei passaggi della procedura interattiva completa. L'utente deve cliccare un punto al centro della prima ed ultima slice in cui individua il tumore (1-2). Successivamente gli è chiesto di cliccare il centro della neoplasia ed un punto qualsiasi nel tessuto sano (3).

Per illustrare la procedura di *post-processing*, seguiamo i passaggi effettuati su un'immagine di esempio. Per prima cosa, l'immagine è binarizzata utilizzando una soglia di *threshold* pari a 0.5: il risultato è mostrato in figura 4.16. Successivamente si esegue un'operazione di *hole filling* sull'immagine binarizzata. Quest'operazione elimina i buchi presenti nell'immagine, identificati come pixel appartenenti al *background*, ma che non possono comunicare con esso. Con una semplice operazione di sottrazione tra l'immagine a cui è applicato il *filling* e l'immagine binarizzata di partenza, si possono isolare le porzioni di

immagine che sono state riempite (figura 4.17). Queste aree, dopo un'operazione di dilatazione, sono utilizzate per individuare i corrispondenti pixel dell'immagine originale e poter settarli ad un valore più basso.



Figura 4.16: A sinistra: immagine di output dell'elaborazione con FIS. A destra: l'immagine binarizzata.



Figura 4.17: A sinistra: l'immagine binarizzata. Al centro: l'immagine dopo l'operazione di *hole filling*. A destra: il risultato della sottrazione tra l'immagine al centro e quella a sinistra.

Successivamente le aree bianche dell'immagine binarizzata sono ordinate per ampiezza decrescente. Partendo dall'area di valore massimo si verifica se il centro stimato della neoplasia in quella slice appartiene all'area. In caso affermativo, tutte le altre aree sono eliminate, altrimenti si passa a valutare l'area immediatamente successiva. Questo passaggio è fondamentale per l'elaborazione delle slice in cui il tumore è molto piccolo: in questi casi, infatti, l'area maggiore non sempre è quella relativa alla neoplasia. Se nessuna area contiene il centro del tumore, allora la slice in esame sarà considerata priva di zone tumorali. L'area

selezionata viene dilatata, per comprendere anche le porzioni di neoplasia più "sfumate", ed utilizzata per la creazione delle label: tutti i pixel esterni ad essa verranno identificati come non tumorali. Nella figura seguente è illustrata l'area finale identificata nell'immagine binarizzata ed un confronto tra i risultati ottenuti su una stessa slide, con e senza applicazione del *post-processing*. In figura 4.18 si mostra un esempio di applicazione della procedura ad una slice in cui il tumore è molto piccolo: in questo caso, senza l'utilizzo della posizione del centro, verrebbe identificata come area tumorale, una delle zone di rumore. L'area dell'immagine binarizzata associata alla parte rumorosa è, infatti, maggiore di quella relativa alla neoplasia.



Figura 4.18: A sinistra: immagine risultante dal processo di valutazione rispetto alla posizione del centro. L'immagine è successivamente dilatata. Al centro: la label ottenuta dopo il *post-processing*. A destra: la stessa label senza esecuzione del *post-processing*.



Figura 4.19: A sinistra: immagine risultante senza esecuzione del *post-processing*. Al centro: immagine risultante applicando un *post-processing* senza considerare la posizione del centro. A destra: risultato dell'esecuzione del *post-processing* tenendo conto della posizione del centro del tumore, indicata dall'utente.

Al termine di questa elaborazione la porzione di slice selezionata con il *crop*, deve essere reinserita nella label originale. Per farlo, si tiene traccia delle coordinate rispetto alle quali si è ritagliata l'immagine iniziale e le si utilizzano per il reinserimento.

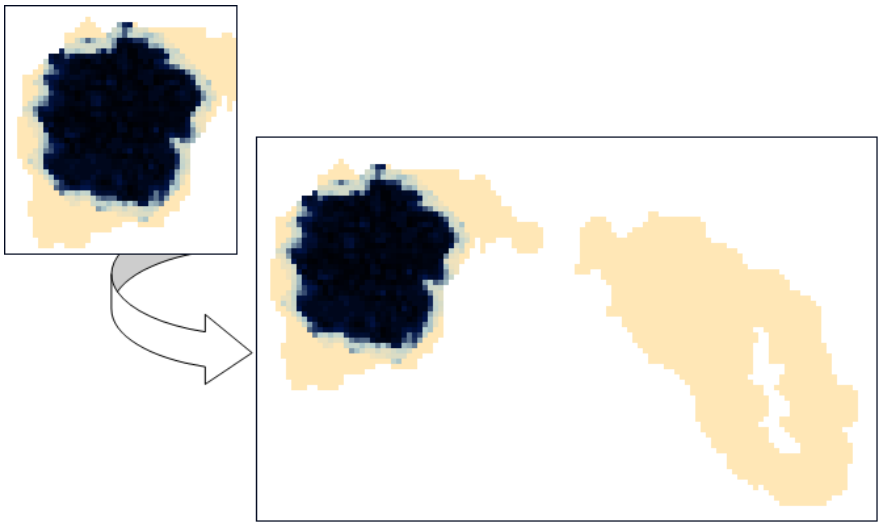

Figura 4.20: Schema della procedura di reinserimento della porzione elaborata nella label originale.

4.3.2 Filtraggio delle immagini

Alcuni set di immagini presentano un elevato livello di rumorosità, tale da compromettere il risultato dell'elaborazione. I dataset più rumorosi provengono da studi retrospettivi effettuati presso il laboratorio "Endocas": la minor qualità delle immagini è da imputare, non solo all'utilizzo di tecnologie meno all'avanguardia, ma anche alle elaborazioni che queste immagini possono aver subito. Si è, quindi, proceduto a valutare diverse soluzioni di filtraggio. Sulla base delle caratteristiche delle immagini, si è scelto di utilizzare un filtro mediano: per ogni pixel di input, questo filtro, fornisce in output un pixel che contiene il valore della mediana calcolata in un intorno di dimensioni MxN. Le dimensioni dell'intorno devono essere scelte valutando il *trade-off* tra la perdita di definizione dell'immagine e la riduzione del rumore. Nel nostro caso, un'intorno di dimensione 3x3 ha rappresentato la migliore soluzione. La figura

seguente illustra il problema della scelta dell'intorno: l'uso di un intorno troppo piccolo non consente di ridurre sufficientemente il rumore, mentre aumentandone l'ampiezza, l'immagine risulta progressivamente meno definita. Da notare la discriminazione tra tessuto neoplastico e tessuto adiposo di cui in sezione 4.2.3



Figura 4.21: (a): Immagine originale. (b): Immagine filtrata con filtro mediano con intorno 2x2. (c):Immagine filtrata con filtro mediano con intorno 3x3. Questo è il filtraggio implementato. In (d)(e)(f) il risultato dell'elaborazione delle immagini sovrastanti.

Capitolo 5
Il modello virtuale e fisico

5.1 Discretizzazione del codice colori

Nelle segmentazioni in ambiente ITK-Snap, ad ogni struttura è assegnata una label monocromatica, mentre la *colormap* utilizzata nella visualizzazione RGB delle label in Matlab comprende 64 colori. Ci si è, quindi, posti il problema di come ottenere una rappresentazione 3D, pur mantenendo la variabilità cromatica. Dovendo utilizzare necessariamente un numero di label limitato, si scelto di discretizzare la *colormap* in 5 colori: come si nota dall'immagine 5.1, la perdita di informazione è minima. La *colormap* discretizzata, verrà riprodotta in ambiente ITK-Snap, introducendo 5 nuove label ed assegnando a ciascuna il codice RGB corrispondente. I colori assegnati alla neoplasia possono essere interpretati come livelli di confidenza progressivamente più alti nella classificazione dei pixel come tumorali, come schematizzato in tabella 5.1.

	Parenchima sano
	Neoplasia: livello di confidenza 1
	Neoplasia: livello di confidenza 2
	Neoplasia: livello di confidenza 3
	Neoplasia: livello di confidenza 4

Tabella 5.1:schema dei colori utilizzati nella definizione delle label.

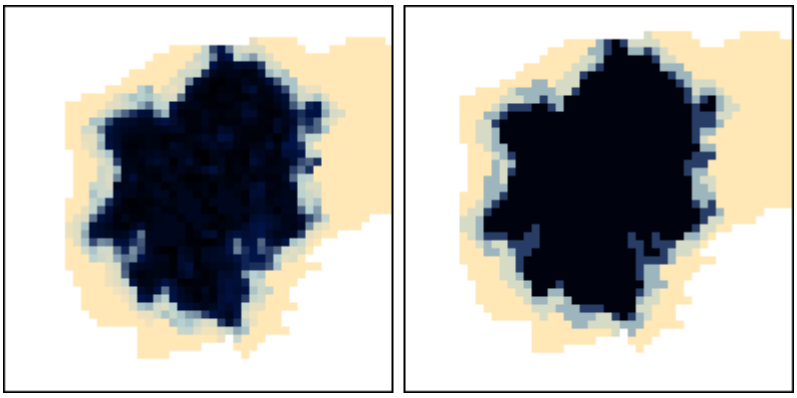

Figura 5.1: A sinistra: immagine a 64 colori. A destra: immagine discretizzata in 5 colori.

5.2 Export delle label dall'ambiente Matlab

Per poter visualizzare le label in ITK-Snap, è necessario salvarle in un formato compatibile. A questo scopo, si utilizza nuovamente il tool utilizzato per l'*import* delle label in formato NIfTI [64]: esso, infatti, implementa anche una routine per la creazione di un file .nii. Come descritto in sezione 3.3, questo formato comprende due parti distinte, una contenente solo le matrici bidimensionali che compongono il set di immagini, l'altra contenente le informazioni sull'orientamento. Si è, quindi, pensato di riutilizzare l'*header* del file .nii in cui erano salvate le label importate in Matlab, e sostituire le immagini originali con quelle risultanti dall'elaborazione. In questo modo, tutte le informazioni sull'orientamento delle immagini in ITK-Snap, saranno mantenute inalterate. Il software ITK-Snap permette di definire una legenda di label, in cui a ciascuna è assegnato un codice ID ed un colore. L'immagine prodotto della segmentazione in ITK-Snap, è una matrice in cui ogni elemento assume il valore dell'ID della label ad esso assegnata. E', quindi, necessario inserire le 5 label risultato della nostra elaborazione nella legenda di ITK-Snap, ed assegnare il colore tramite il corrispondente codice RGB. Bisognerà poi trasformare le label RGB discretizzate, ottenute in ambiente Matlab, in modo che i pixel appartenenti alle diverse regioni assumano il valore dell'ID assegnato in ITK-Snap alla corrispondente label. Successivamente, le immagini così ottenute, subiscono una trasformazione inversa a quella applicata per farle corrispondere alle immagini DICOM (vedi sezione 3.3), per ripristinare il loro orientamento originale nel file .nii. Per poter reinserire le nuove label relative al pancreas, nella segmentazione dell'intero addome, si esegue un passaggio analogo a quello mostrato in sezione 4.3.1. Si tiene traccia delle coordinate del *crop* effettuato sulla segmentazione dell'intero addome, e si reinserisce la parte ritagliata: poiché anche in questa

porzione sono presenti parti di label di altri organi, si farà in modo che la nuova immagine contenga gli stessi valori dell'originale per tutti i pixel esterni alla label del pancreas, mentre quelli interni saranno sostituiti dai pixel ottenuti dall'elaborazione. A questo punto, tramite una routine fornita dal tool Matlab prima citato, si genera un nuovo file .nii in cui il set di immagini sarà quello appena ottenuto, mentre l'*header* sarà quello delle label importate in Matlab per l'elaborazione. In questo modo si ottiene una visualizzazione analoga a quella di partenza, con la possibilità di effettuare il *rendering* 3D del risultato, come mostrato nella sezione seguente. In figura 5.2 è schematizzato il passaggio di reinserimento delle label risultanti dall'elaborazione: la figura successiva mostra il risultato della visualizzazione in ITK-Snap.

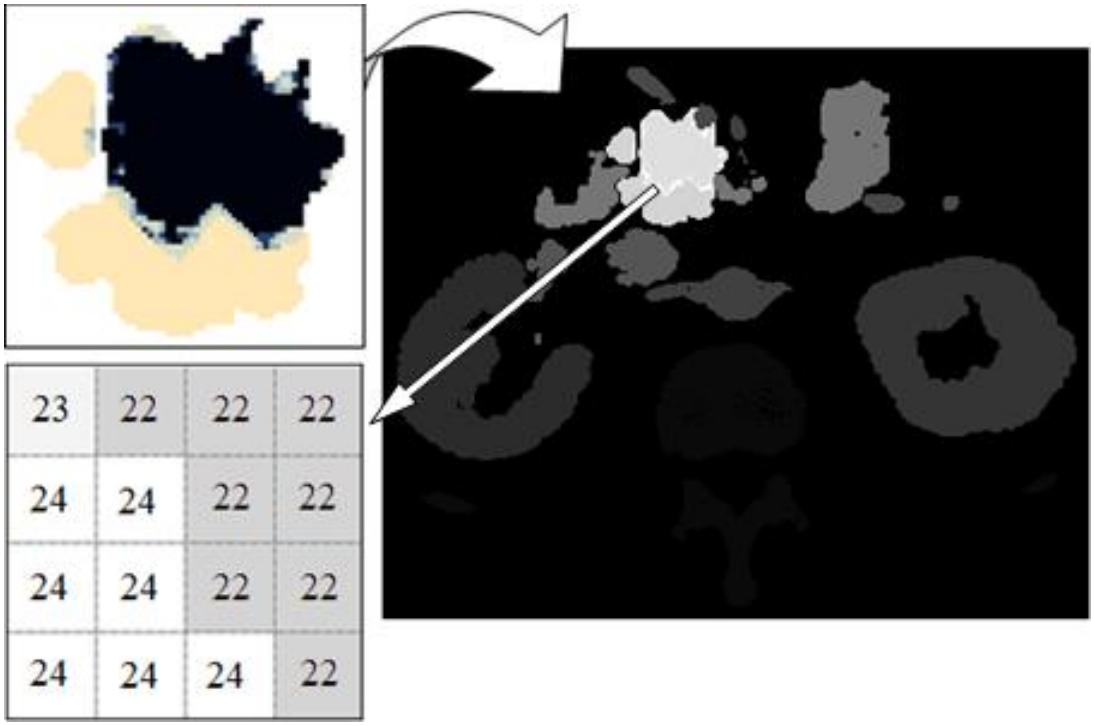

Figura 5.2: Procedura di reinserimento delle label del pancreas nell'immagine originale. Le label RGB sono traformate in matrici contenenti l'ID delle relative label in ITK-Snap (riquadro in basso a sinistra). Le matrici sono visualizzabili in Matlab come immagini a livelli di grigio, ottenute rimappando i valori degli ID tra 0 e 1.

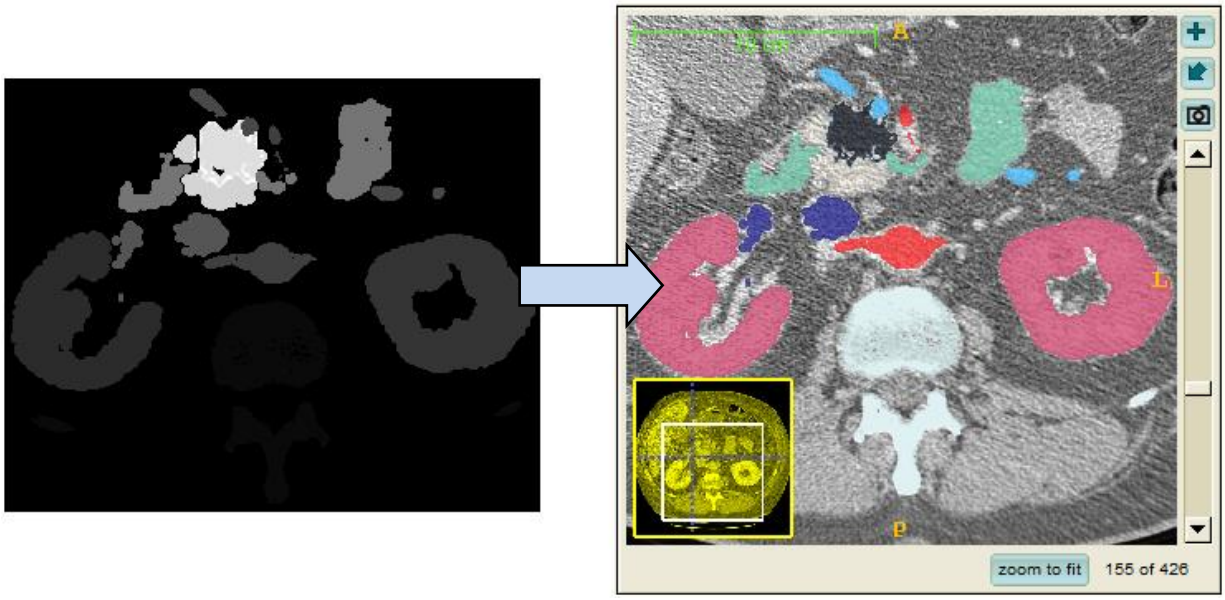

Figura 5.3: A sinistra: la visualizzazione delle label in ambiente Matlab. A destra: la visualizzazione in ITK-Snap delle medesime label.

5.3 Visualizzazione 3D

In questa sezione si presenteranno i modelli 3D virtuali relativi ad alcuni casi analizzati. Di ciascun modello si presenterà sia una visualizzazione comprensiva di tutti gli organi forniti nella segmentazione di "Endocas", sia una ricostruzione contenente solo le parti anatomiche più importanti per la valutazione dei rapporti della neoplasia con i vasi peripancreatici. Quest'ultima configurazione è quella che sarà utilizzata anche per la stampa 3D del modello.

Il primo modello è ottenuto dall'elaborazione di un caso di adenocarcinoma duttale alla testa del pancreas con infiltrazione di grado 1 della vena mesenterica superiore (il vaso è coinvolto per meno del 50% della sua circonferenza). In figura 5.4 si ripropone l'interfaccia del software ITK-Snap, in cui è visualizzata la segmentazione fornita da "Endocas" e la relativa ricostruzione 3D. In figura 5.5 è mostrato un dettaglio della ricostruzione, visualizzato con il parenchima pancreatico in semitrasparenza. Le figure successive mostrano la visualizzazione in ITK-Snap delle label risultanti dall'elaborazione e la relativa ricostruzione 3D. I dettagli della ricostruzione, con il parenchima in trasparenza, permettono di visualizzare la morfologia della neoplasia ed i suoi rapporti con la vena mesenterica superiore. Rendendo totalmente trasparente il parenchima del pancreas, si possono apprezzare meglio i diversi livelli di confidenza sull'identificazione dei pixel tumorali. Ad esempio, in figura 5.9, è mostrata la parte di neoplasia a contatto con la vena mesenterica superiore con due diversi livelli di trasparenza delle label: l'immagine a sinistra evidenzia una porzione di neoplasia a contatto con il vaso, classificata con il massimo grado di confidenza, mentre quella a destra mostra un'altra porzione di neoplasia che lambisce il vaso all'esterno della precedente, classificata con il grado di confidenza più basso. Ciò è compatibile con una classificazione dell'infiltrazione vascolare di grado 1, in

cui la porzione coinvolta è limitata. Dal confronto tra la ricostruzione della neoplasia con segmentazione manuale e quella ottenuta con le label risultanti dall'elaborazione *fuzzy*, emerge la corretta identificazione della morfologia del tumore, anche nelle sue porzioni a contatto con la vena mesenterica superiore.

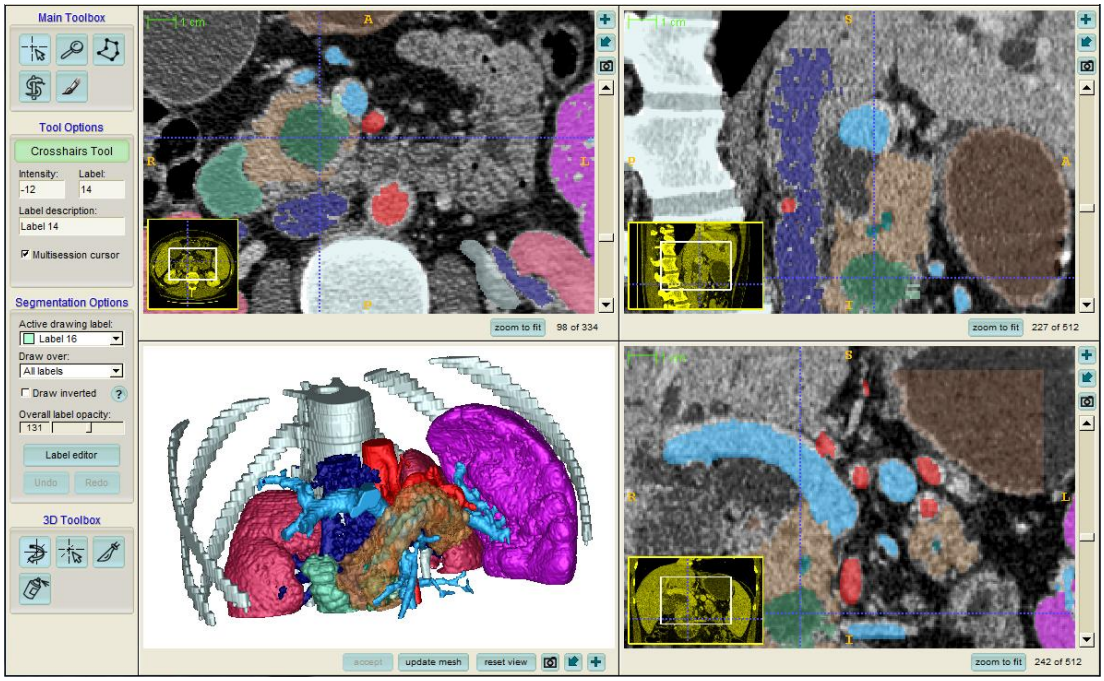

Figura 5.4: Interfaccia ITK con segmentazione dell'addome ottenuta con "Endocas Segmentation Pipeline" e relativo *volume rendering*.

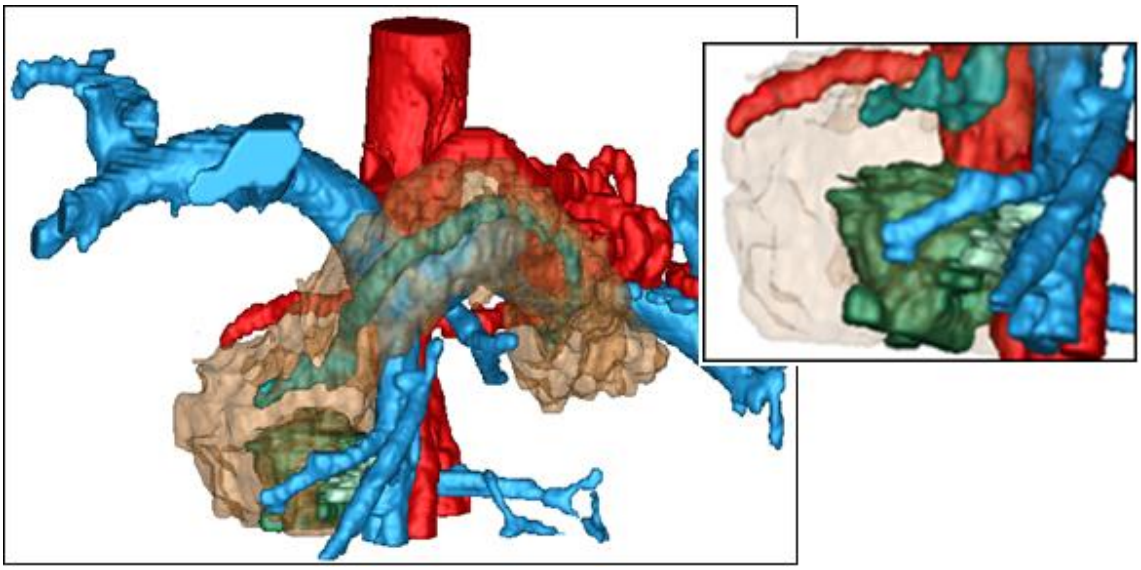

Figura 5.5: Dettaglio della ricostruzione precedente. Nel riquadro a destra: un ingrandimento dell'interessamento vascolare (verde chiaro), con il parenchima in trasparenza.

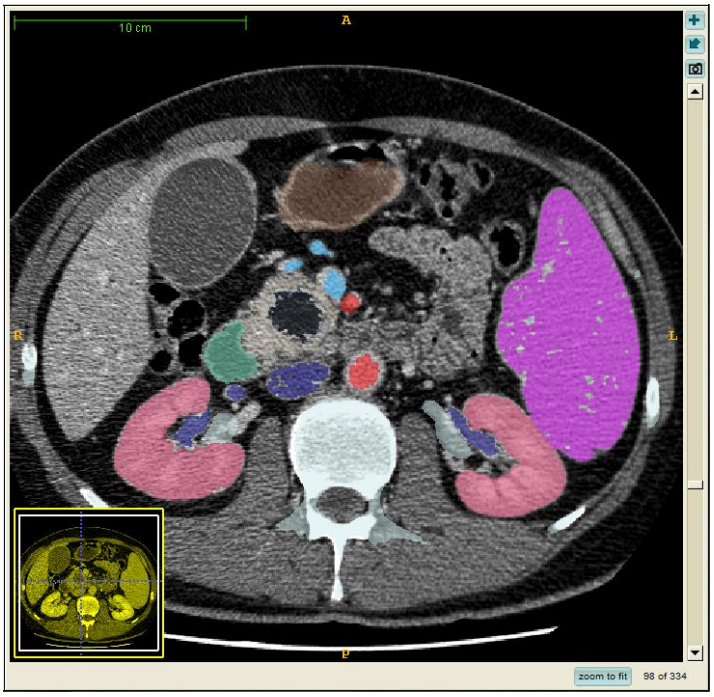

Figura 5.6: Visualizzazione in ITK-Snap delle label risultanti dall'elaborazione in ambiente Matlab.

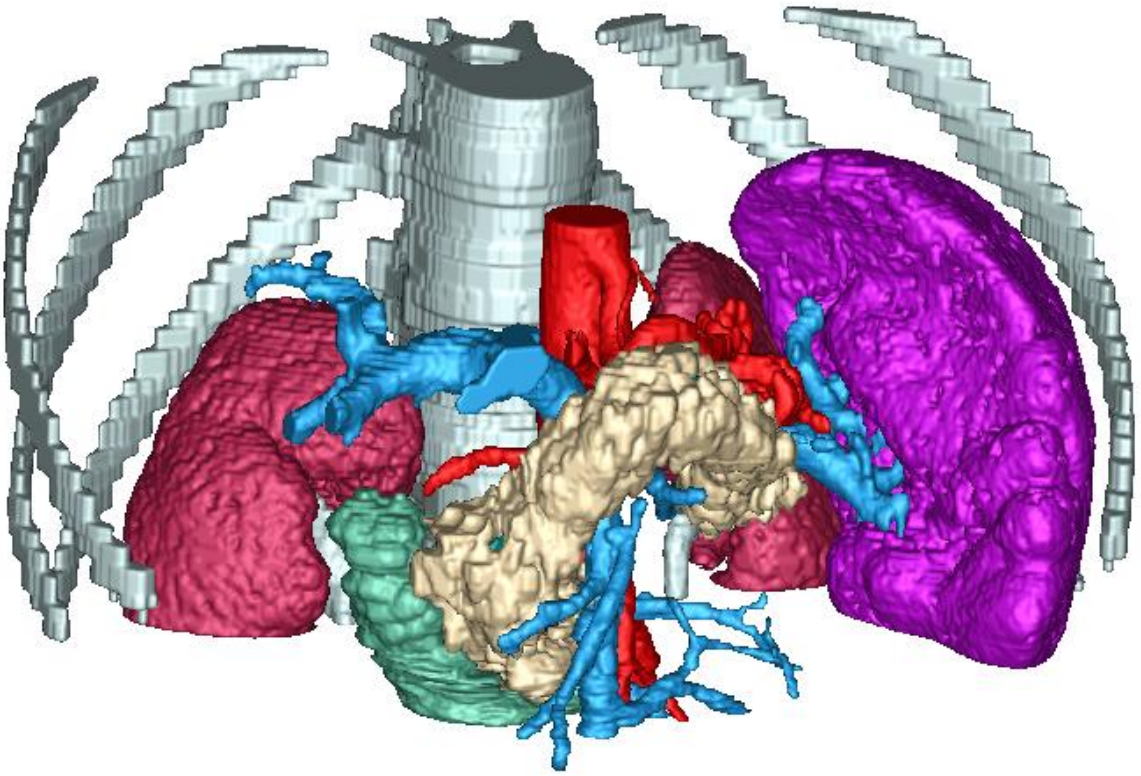

Figura 5.7: Ricostruzione 3D dell'addome. Il pancreas è visualizzato in colori pieni: in questo caso la neoplasia non esce dal parenchima pancreatico.

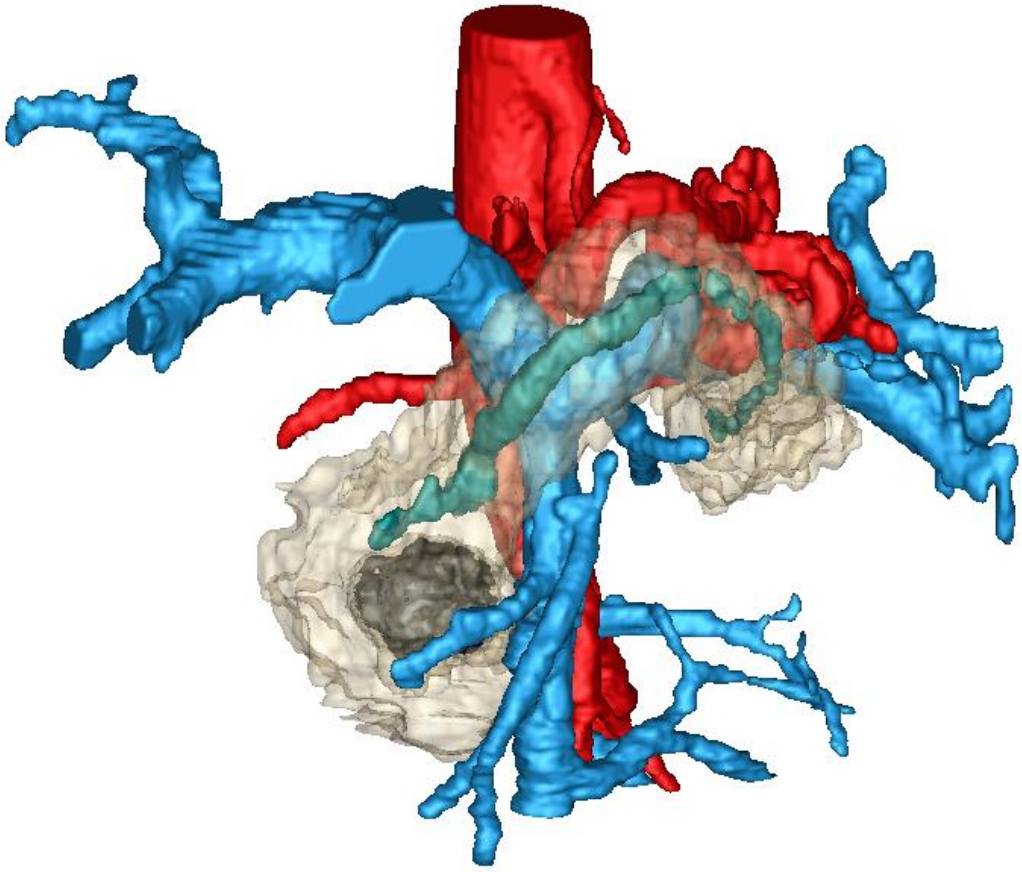

Figura 5.8: Modello del pancreas e dei vasi peripancreatici, con il parenchima visualizzato in semitrasparenza.

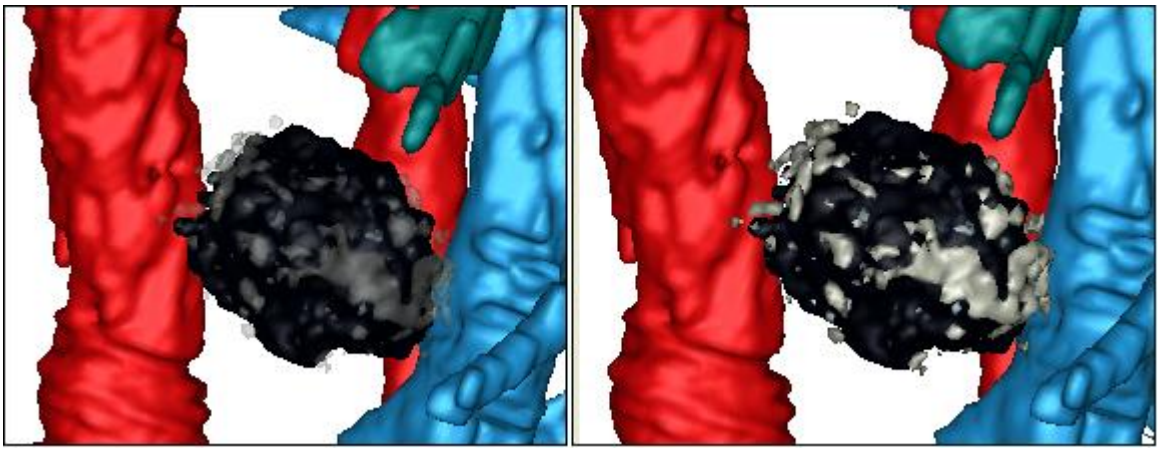

Figura 5.9: Dettaglio della neoplasia con due diversi livelli di trasparenza delle label. Da notare, i diversi dettagli informativi apportati dal differente settaggio delle trasparenze.

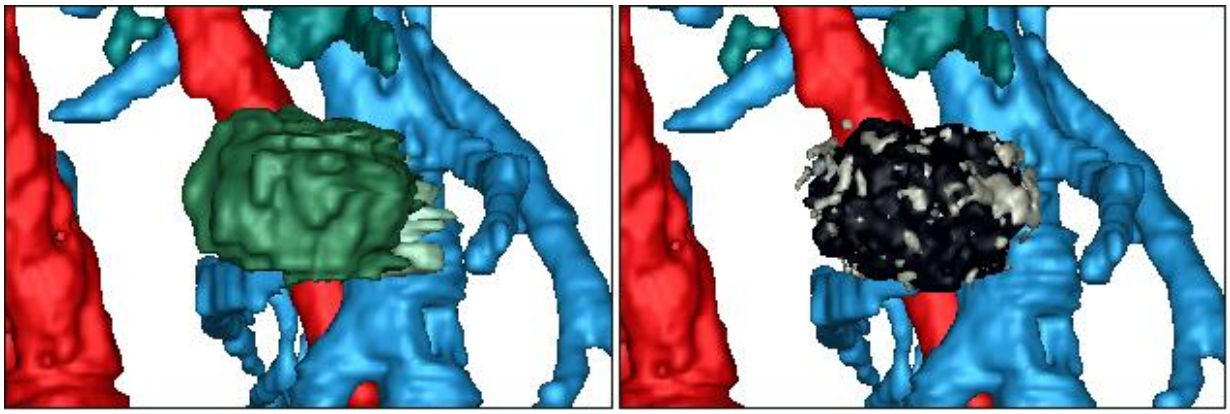

Figura 5.10: A sinistra: ricostruzione della neoplasia realizzata con segmentazione manuale. A destra: ricostruzione effettuata con le label risultanti dalla elaborazione semiautomatica. Da notare i diversi livelli di confidenza nell'identificazione della neoplasia.

Di seguito si propone il risultato dell'elaborazione del caso clinico fornito dalla radiologia del policlinico S.Matteo: per questo modello, le label del parenchima pancreatico, dei principali vasi peripancreatici e del dotto di Wirsung, sono state ottenute con una segmentazione manuale, poiché non si aveva a disposizione la ricostruzione dell'intero addome. Il modello è relativo ad un caso di adenocarcinoma duttale alla testa del pancreas che non presenta infiltrazioni né verso i vasi peripancreatici né verso il tessuto adiposo retroperitoneale. In figura 5.11 è mostrato il modello ottenuto con le label di partenza, in cui è assente la neoplasia, che non è stata segmentata manualmente. Il modello completo della ricostruzione della neoplasia è mostrato in figura 5.13: in esso il parenchima è visualizzato in colori pieni, mettendo in evidenza la porzione di neoplasia che sporge dai confini dell'organo. La figure successive mostrano due dettagli del modello con il parenchima semitrasparente: in essi si apprezza la morfologia del tumore, dettagliata dai diversi livelli di confidenza e l'assenza di rapporti con le strutture vascolari.

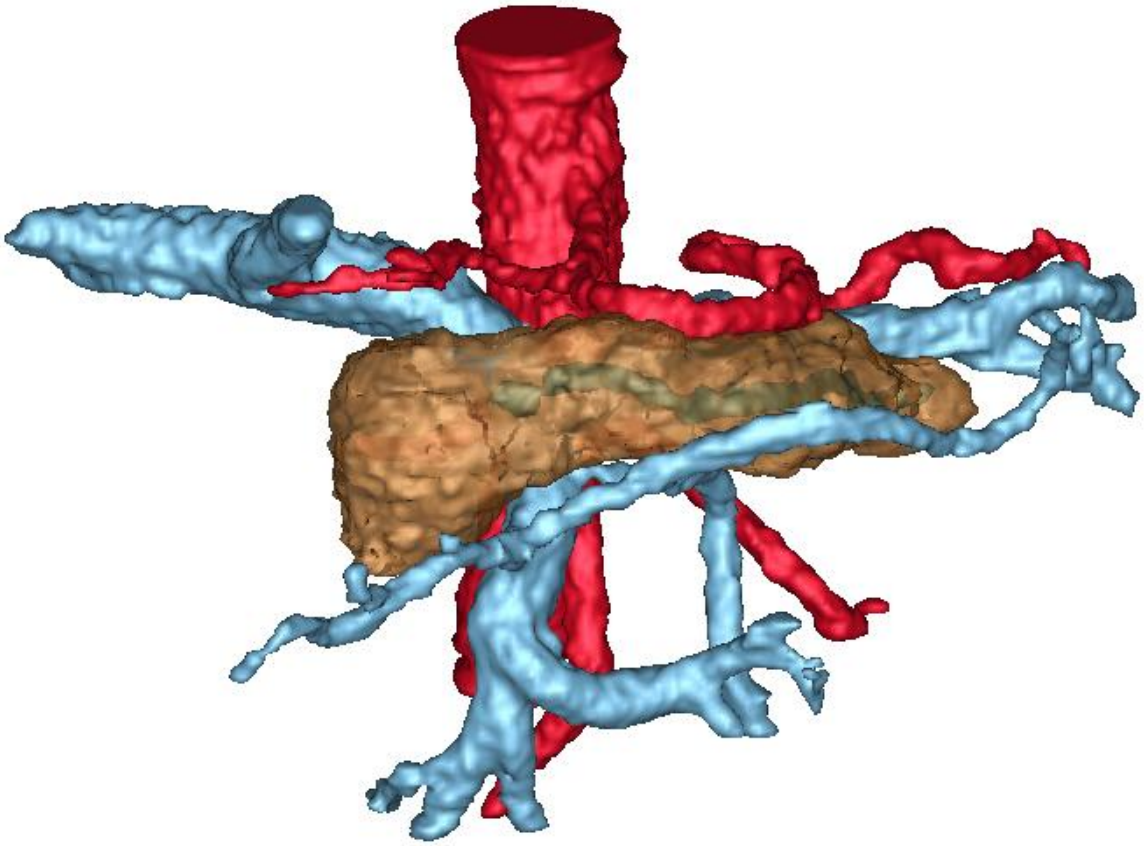

Figura 5.11: Ricostruzione 3D ottenuta dal set di label utilizzate per eseguire la procedura di discriminazione. La neoplasia non è stata segmentata.

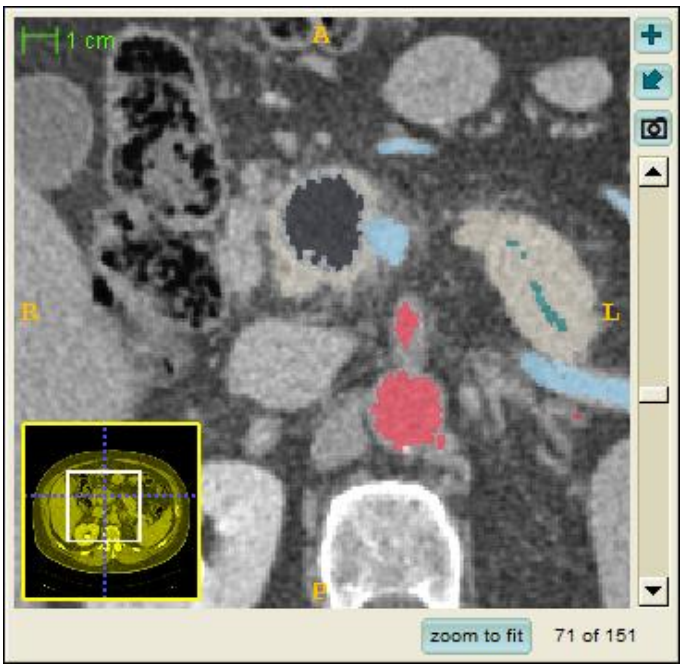

Figura 5.12: Visualizzazione in ITK-Snap delle label risultanti dall'elaborazione.

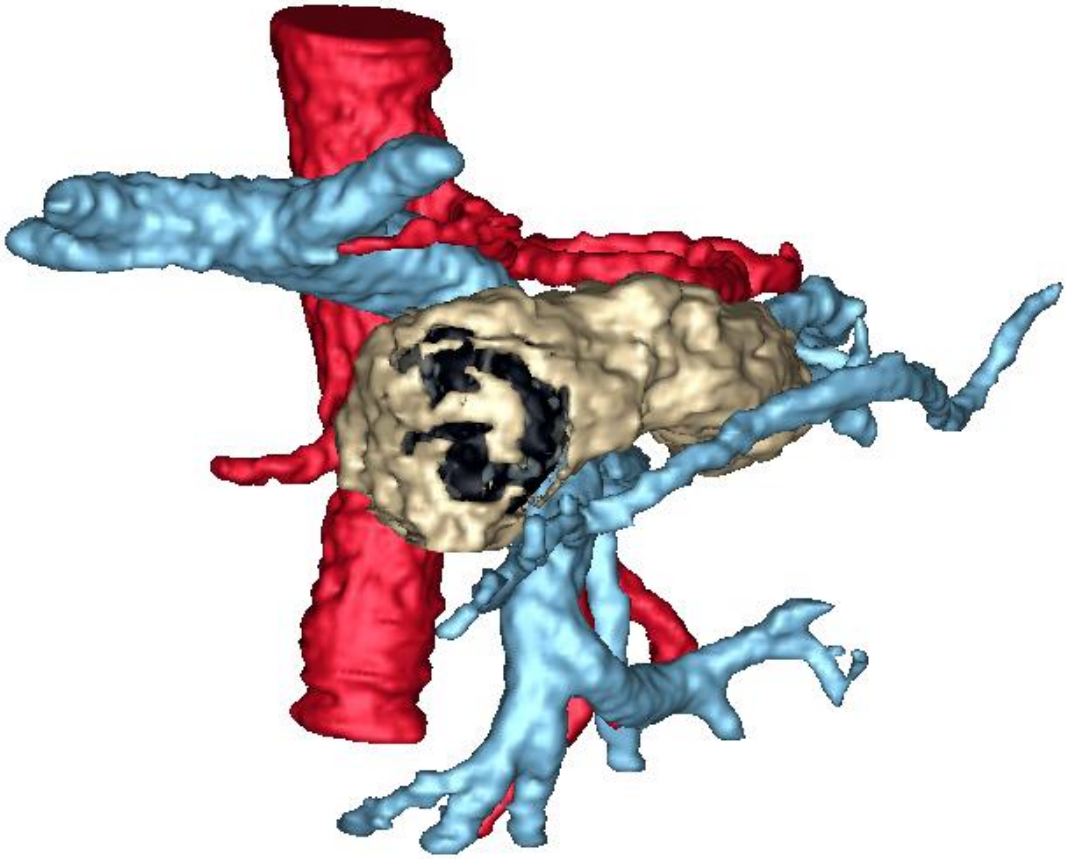

Figura 5.13: Modello 3D con inserimento delle label risultanti dall'elaborazione. Il parenchima pancreatico è visualizzato in colori pieni: si nota parte della neoplasia che sporge dai confini dell'organo.

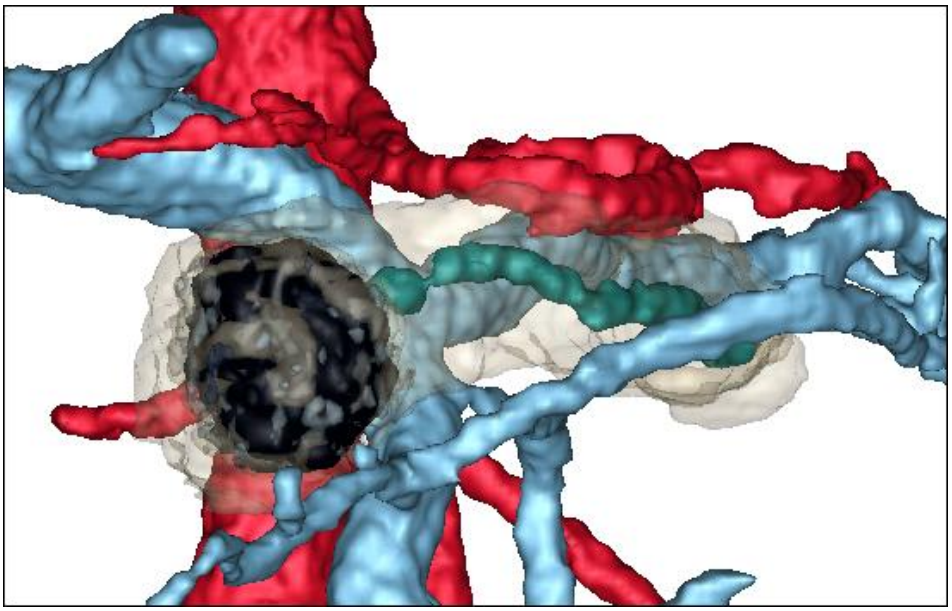

Figura 5.14: Dettaglio del modello precedente in cui il parenchima è visualizzato in semitrasparenza. Si apprezzano le aree neoplastiche a minor livello di confidenza.

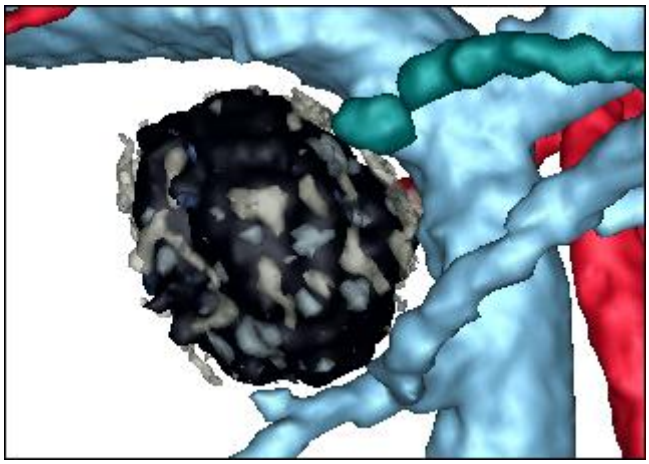

Figura 5.15: Dettaglio del modello precedente in cui il parenchima è visualizzato in trasparenza. Si apprezzano le aree neoplastiche a minor livello di confidenza.

Il modello seguente, è relativo ad un caso di adenocarcinoma duttale con insorgenza alla testa del pancreas, che presenta infiltrazione di grado due della vena mesenterica superiore e probabile infiltrazione della lamina retroportale. Parte del modello di partenza è riportata nella figura seguente, in cui si evidenzia la posizione della neoplasia e l'indicazione del grado di infiltrazione. La ricostruzione completa dell'addome, comprensiva delle label risultanti dall'elaborazione in logica *fuzzy*, è mostrata in figura 5.18. La figura successiva mostra un dettaglio del modello, in cui il parenchima è visualizzato in semitrasparenza: si apprezza come la ricostruzione del tumore ricalchi bene quella effettuata manualmente, in particolare nelle zone corrispondenti all'infiltrazione vascolare.

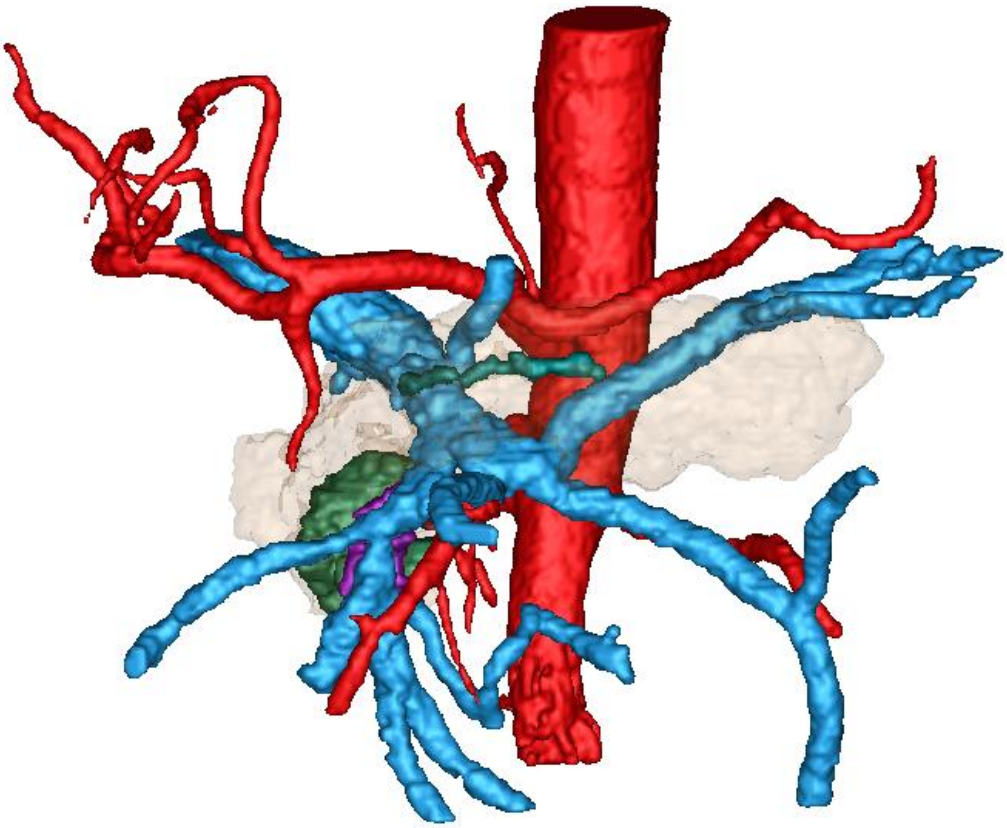

Figura 5.16: Parte del modello addominale ottenuto con "Endocas Segmentation Pipeline": si evidenzia la posizione della neoplasia e l'indicazione del grado di infiltrazione.

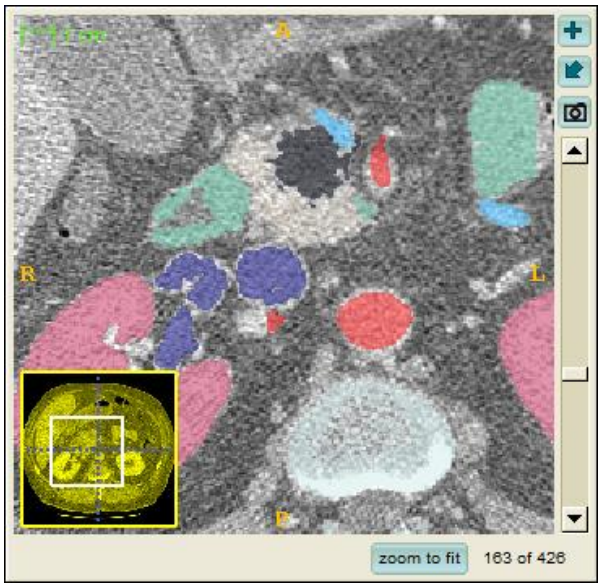

Figura 5.17: Visualizzazione in ITK-Snap delle label risultanti dall'elaborazione.

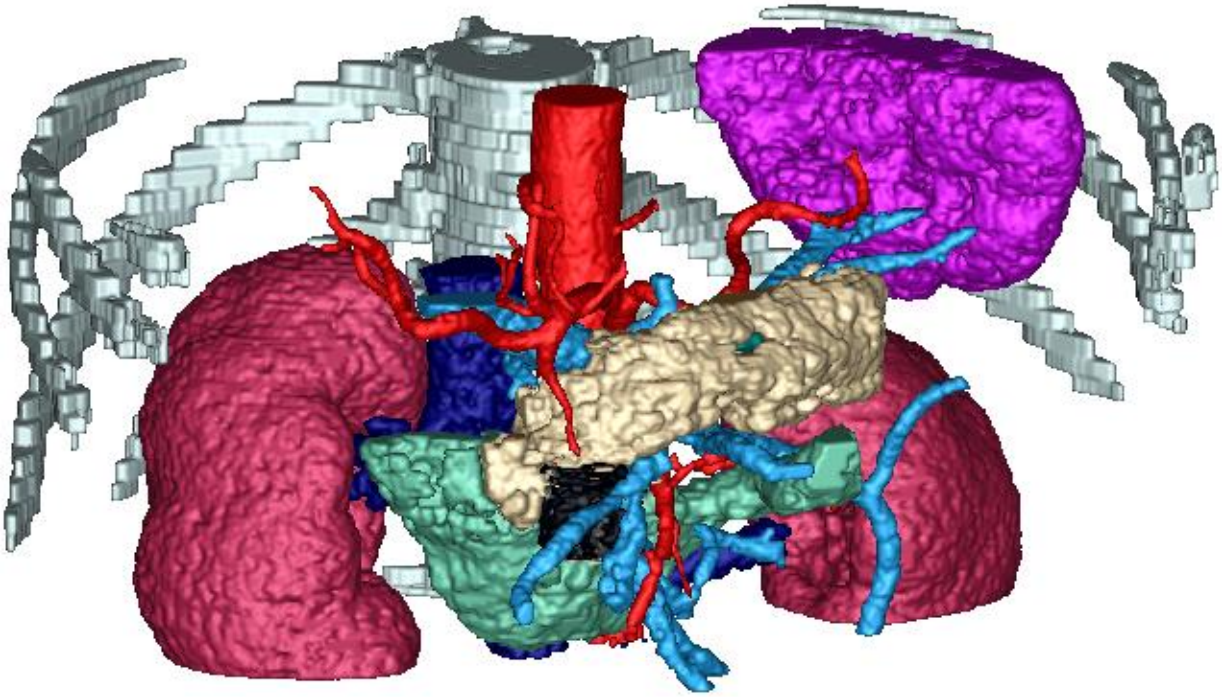

Figura 5.18: Modello 3D con inserimento delle label risultanti dall'elaborazione. Il parenchima pancreatico è visualizzato in colori pieni: si nota parte della neoplasia che si estende al di fuori dei confini dell'organo.

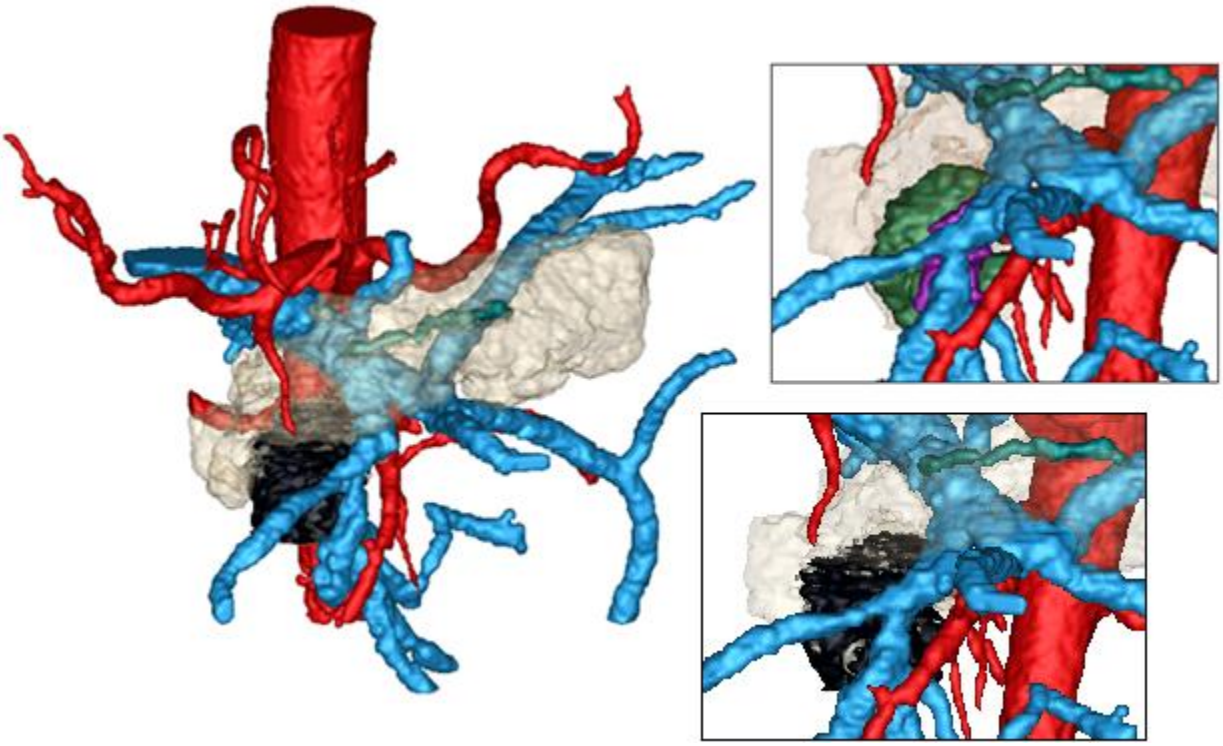

Figura 5.19: Dettaglio del modello precedente, in cui il parenchima pancreatico è visualizzato in semitrasparenza. Riquadro in basso: un dettaglio della ricostruzione del tumore con evidenza dei vari livelli di confidenza. Riquadro in alto: confronto con la ricostruzione ottenuta da segmentazione manuale.

L'ultimo modello presentato è relativo ad un caso di adenocarcinoma duttale con ampio coinvolgimento vascolare relativo alla vena mesenterica superiore, ridotta ad un esile *filum* da un'infiltrazione di grado 3 e coinvolta più in alto anche da un'infiltrazione di grado 2. Il modello di partenza, con un dettaglio del coinvolgimento vascolare è illustrato nella figura seguente: in questo caso la neoplasia circonda completamente il vaso. La figura 5.21 mostra la visualizzazione delle label ottenute con l'elaborazione in ambiente Matlab: da notare come la label relativa al tumore con massimo grado di confidenza circondi completamente il sottile lume della vena mesenterica superiore. Il modello 3D completo è illustrato in figura 5.22: dal dettaglio nella figura successiva emerge la capacità dell'algoritmo di discriminare piuttosto bene tra tessuto sano e tumorale anche nei casi di grave infiltrazione, anche se la porzione che circonda il lume risulta leggermente sottostimata rispetto alle label inserite manualmente.

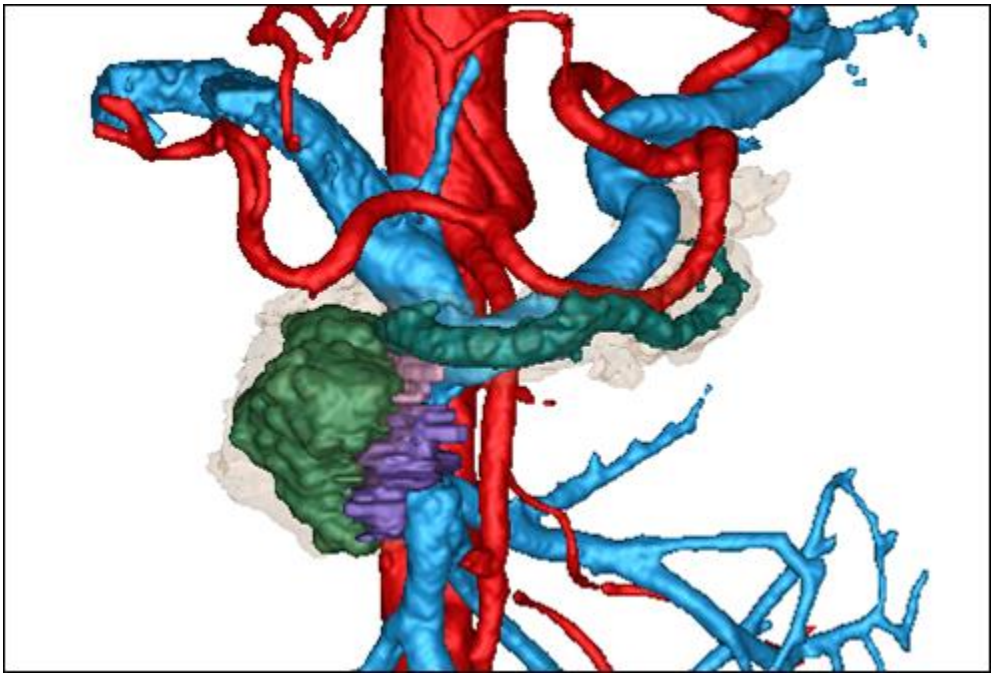

Figura 5.20: Parte del modello ottenuto con "Endocas Segmentation Pipeline", in cui il parenchima pancreatico è visualizzato in trasparenza.Si nota il dettaglio dell'ampio coinvolgimento vascolare.

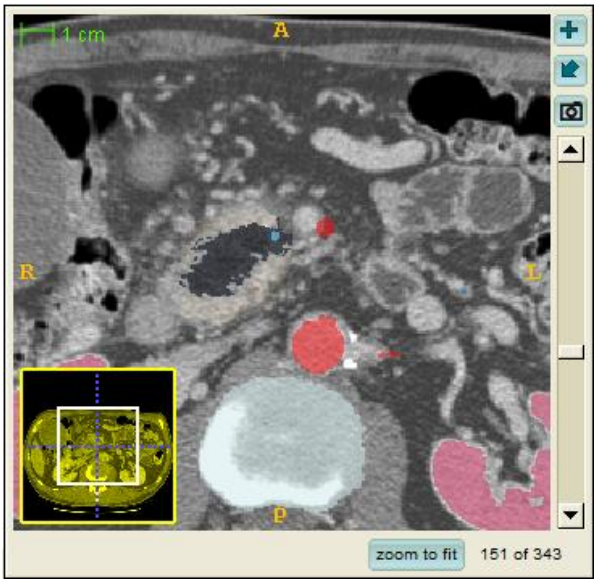

Figura 5.21: Visualizzazione delle label ottenute dalla procedura di discriminazione. Da notare la label relativa al tumore (con massimo grado di confidenza) che circonda completamente il lume della vena mesenterica superiore.

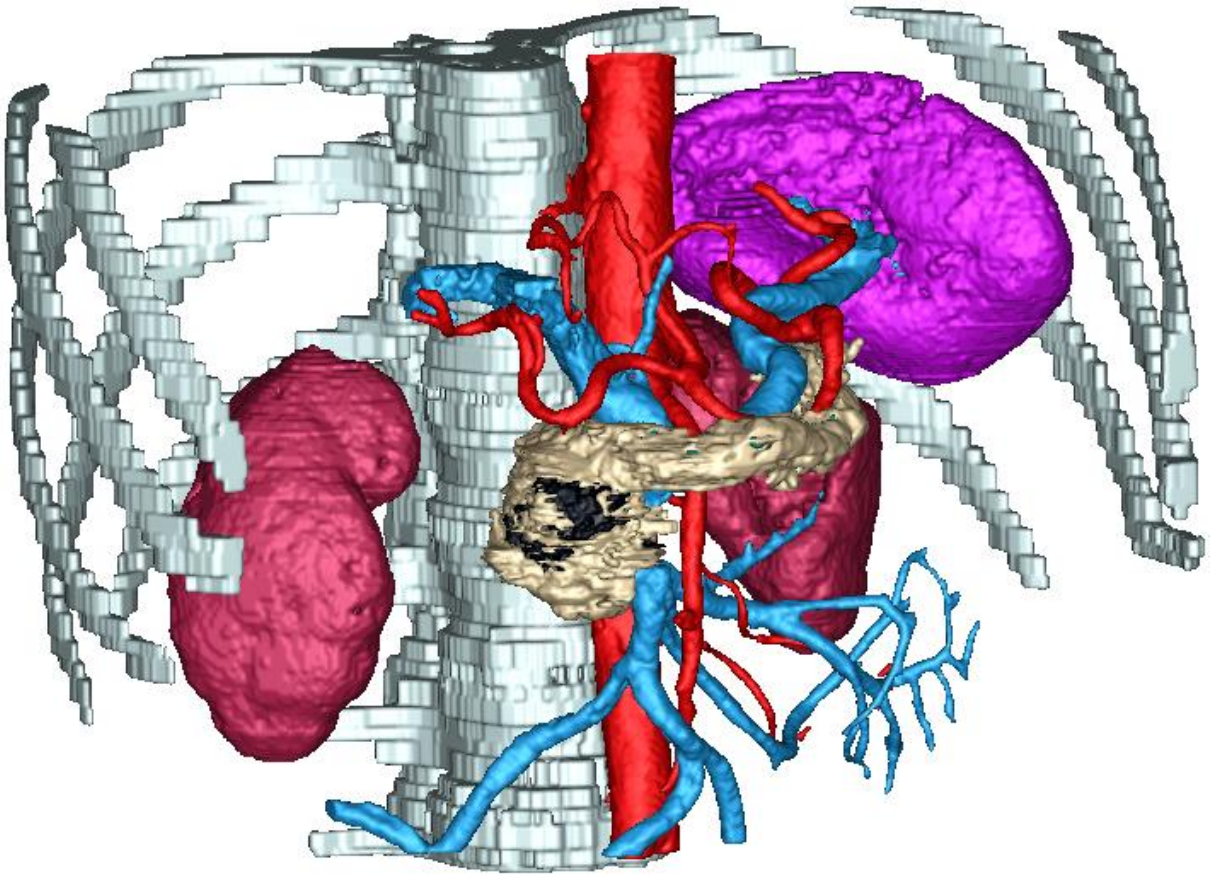

Figura 5.22: Modello completo della cavità addominale, in cui il pancreas è visualizzato in colori pieni: è visibile la parte di tumore che esce leggermente dai confini dell'organo.

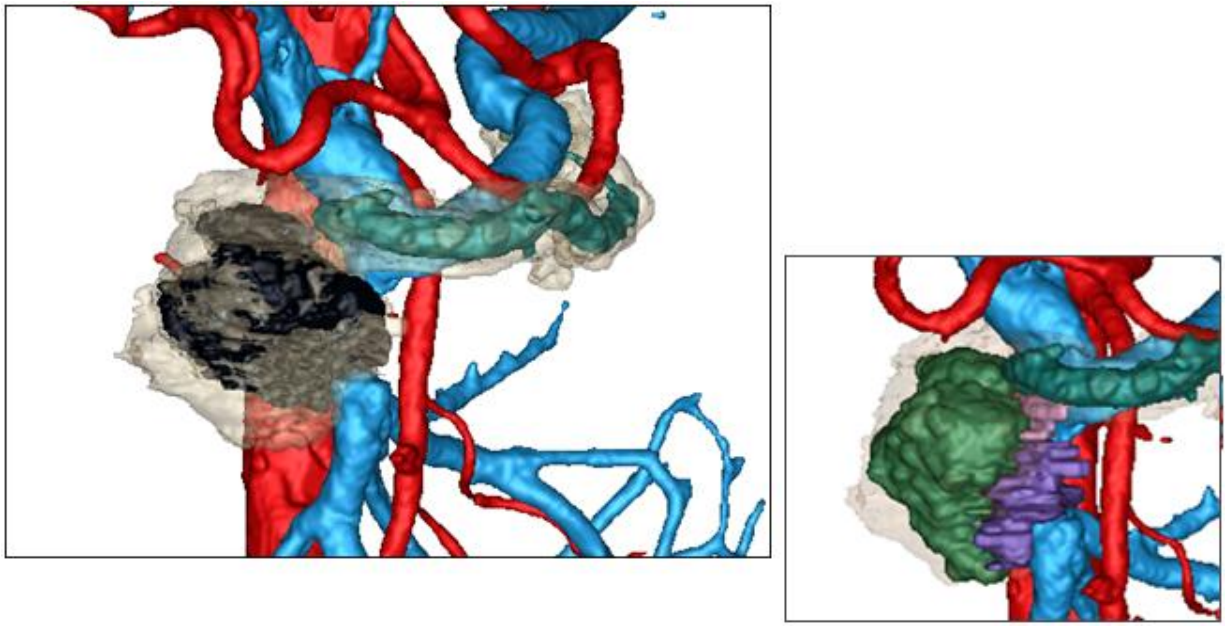

Figura 5.23: Dettaglio del modello precedente, in cui il parenchima pancreatico è visualizzato in semitrasparenza. Nel riquadro in basso: confronto con la ricostruzione ottenuta da segmentazione manuale.Si nota come la ricostruzione semiautomatica sottostimi leggermente la porzione di neoplasia che circonda il vaso.

5.4 La stampa 3D

La sezione precedente ha ampiamente illustrato il livello informativo dei modelli virtuali tridimensionali. Rispetto alle tradizionali immagini radiologiche, essi sono in grado di presentare le informazioni in modo chiaro ed immediato, evitando il passaggio di ricostruzione mentale delle immagini. Sebbene questo formato di presentazione delle immagini sia più in linea con la visualizzazione reale della situazione operatoria, il passaggio da un modello virtuale ad uno fisico, permetterebbe di massimizzare il grado di aderenza alla situazione reale che il chirurgo si troverà di fronte in sala operatoria.

A questo scopo, si è preso in considerazione l'uso di stampanti 3D che, dato un modello virtuale di un oggetto, sono in grado di realizzarne il corrispettivo reale, in un processo noto come prototipazione rapida. Si tratta di una tecnologia di recente introduzione, ma che ha subito un'ampia diffusione negli ultimi anni e nei più disparati campi di applicazione. Non da ultimo quello medico: attualmente l'uso dei modelli fisici in ambito medico non è ancora vicino ad entrare nella comune pratica clinica, ma se ne evidenzia l'uso per la pianificazione di alcuni interventi, soprattutto in campo ortopedico, maxillo-facciale e per la realizzazione di impianti dentali.

Le stampanti 3D ricevono come file di input i più noti formati di rappresentazione grafica 3D, tra cui il formato .stl (Stereo Lithography interface format o Standard Triangulation Language) che permette di rappresentare una superficie geometrica tridimensionale, discretizzandola in una serie di triangoli orientati. Ogni triangolo è rappresentato da un vettore che descrive l'orientamento della normale alla superficie e da tre punti elencati in senso orario, che rappresentano i vertici del triangolo. La qualità della superficie può essere controllata variando la

dimensione dei triangoli, che deve essere valutata sulla base delle specifiche esigenze applicative. Il software ITK-Snap mette a disposizione questo formato per l'esportazione delle superfici di *rendering*: questa caratteristica consente di ottenere un formato direttamente compatibile con la stampante 3D.

Le stampanti 3D si basano su una tecnologia detta *layer by layer*, che realizza il modello fisico depositando sottili strati di materiale in polvere uno sopra l'altro. Per capire meglio il funzionamento di questi strumenti, senza scendere nel dettaglio delle diverse tecnologie applicate, schematizziamo i passaggi chiave della stampa di un oggetto 3D. Lo strumento di stampa si compone essenzialmente di due pistoni mobili, detti rispettivamente di alimentazione e costruzione. Sul primo pistone è posizionato il contenitore del materiale in polvere per la stampa, mentre sul secondo si sviluppa l'oggetto in stampa. Il primo passo consiste nello stendere uno strato di materiale in polvere sul pistone di costruzione (figura 5.24 a) con un movimento da sinistra a destra di un rullo di alimentazione. La polvere è distribuita con il 30% di eccesso circa, per assicurare la copertura del pistone. La polvere in eccesso cade in un apposito contenitore, dov'è raccolta per il suo riutilizzo. Successivamente, il rullo si muove in direzione opposta, e la testina effettua la stampa della sezione, depositando uno strato di collante liquido sulla polvere per legarla (figura 5.24 b). In seguito, il pistone di alimentazione è leggermente alzato, mentre quello di costruzione è abbassato, per avere nuovamente le due superfici allo stesso livello. Il processo si ripete, ed il nuovo strato di materiale in polvere si deposita sul precedente, a cui si lega per effetto del liquido collante [73][74].

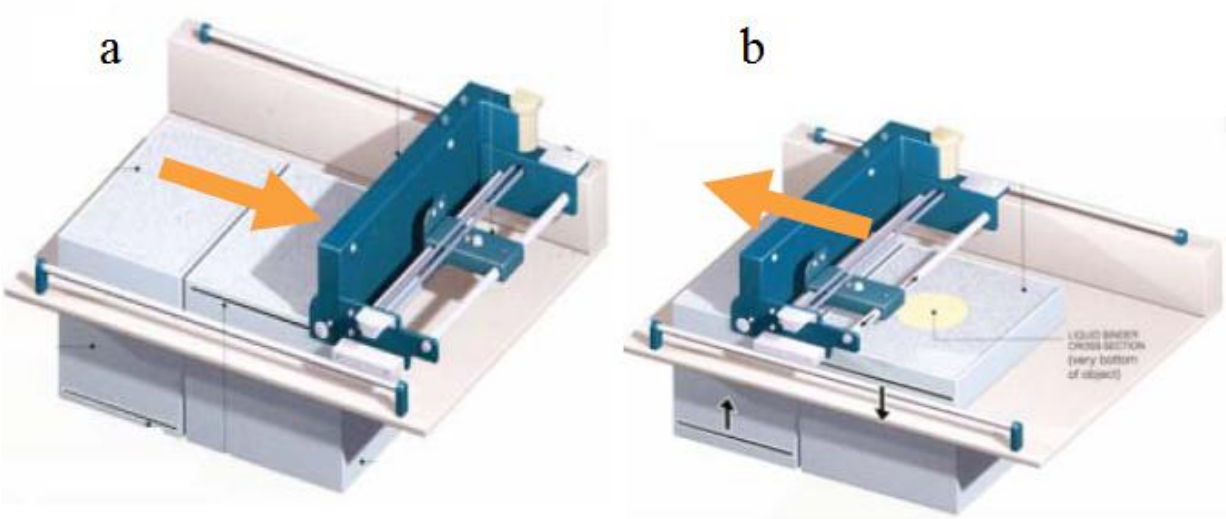

Figura 5.24: Schema del processo di stampa 3D. (a): Il rullo deposita uno strato di materiale in polvere sul pistone di costruzione. (b): La testina stampa la sezione, depositando uno strato di collante liquido [73].

Come già detto la tecnologia è attualmente in rapida espansione, ed il panorama degli strumenti presenti sul mercato è abbastanza ampio: l'azienda leader in questo settore è la ZCorporation, che in questo momento presenta gli standard più elevati in termini di qualità di stampa. Per dare un'idea dei costi di questa tecnologia, l'ultimo modello sviluppato da ZCorporation, la Zprinter® 650, è stata lanciata sul mercato nel 2008 ad un prezzo di 59.900$ [75]. I nostri scopi richiedono la stampa di un modello fisico che mostri il parenchima pancreatico in trasparenza, con i diversi gradi della neoplasia visibili all'interno. Ad essi si aggiungono i vasi peripancreatici principali ed il dotto di Wirsung. Per effettuare una prima prova di stampa 3D, ci si è rivolti all'azienda italiana 3DIEMME (Cantù, CO) [76] che effettua un servizio di prototipazione rapida specialmente orientata al campo medico. I nostri scopi hanno richiesto l'uso di una particolare tecnologia, in grado di stampare in materiale bicomponente, nel nostro caso in materiale trasparente ed in colore pieno. Attualmente il leader di mercato in materia di stampa bicomponente è l'azienda Object [77], produttrice della famiglia di stampanti Connex™ : queste stampanti si basano su una particolare

tecnologia, chiamata PolyJet Matrix™ Technology, la prima a consentire la stampa simultanea di più materiali. Il processo è simile a quello descritto in precedenza per le stampanti 3D monocomponente: il modello è costruito strato per strato, depositando simultaneamente due materiali fotopolimerici di natura diversa sullo stesso vassoio di costruzione. Ogni strato, non appena deposto, è irradiato con luce UV, in modo da far reagire il materiale e solidificarlo (figura 5.25). Ciò rende gli oggetti prodotti subito maneggiabili dopo la stampa, senza necessità di ulteriori trattamenti. Il modello è sviluppato all'interno di un gel di supporto, che può essere rimosso a mano o con acqua al termine della stampa [77]. Le stampanti che si basano su questa tecnologia hanno costi elevatissimi, che si aggirano intorno ai 250.000-300.000 €, che si rispecchia nel costo elevato dei pezzi di produzione.



Figura 5.25:Immagine tratta dal processo di stampa con Object Connex500™.
Da notare il fascio di raggi UV che colpisce lo strato appena depositato [77].

La stampa del nostro modello è stata realizzata dalla ditta Leone Spa [78], partner di 3DIEMME e specializzata nella produzione di strumenti per l'ortodonzia e l'implantologia. L'azienda ha nel proprio parco macchine una stampante Connex500™, il modello a più alte prestazioni della famiglia di stampanti Connex™. Il vantaggio di queste stampanti risiede nella possibilità di ottenere un

modello del pancreas in cui il parenchima sia realizzato in materiale trasparente, e le altre strutture in materiale opaco, rendendo il tumore visibile all'interno. Un importante limite, però, è l'impossibilità di differenziare con colori diversi la neoplasia ed i vasi, avendo a disposizione due soli materiali per la stampa simultanea. I limiti di cui sopra, hanno imposto di apportare alcune modifiche al modello: non potendo discriminare i vari livelli della neoplasia in diversi colori, si è scelto di includere nel modello solo i due livelli più alti di confidenza. Si è, inoltre, dovuto procedere ad una riduzione dell'estensione dei vasi per problemi di supporto del modello durante la stampa. Un primo modello scelto per la stampa, predisposto con le dovute modifiche, è illustrato di seguito.

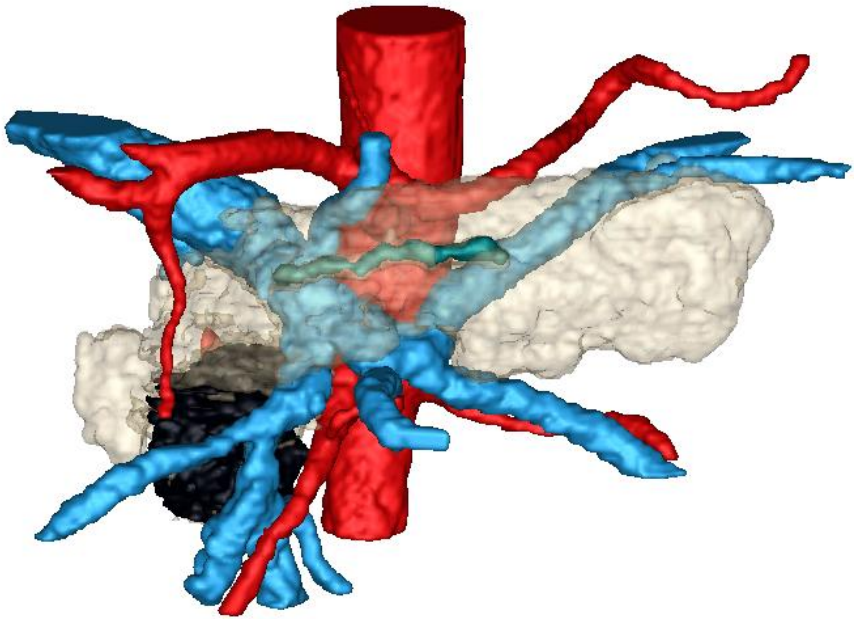

Figura 5.26: Modello virtuale utilizzato per la stampa 3D: da notare la presenza di una sola label per l'indicazione della neoplasia, che comprende i primi due livelli di confidenza.

La figura 5.27 mostra il modello fisico ottenuto dal corrispettivo virtuale illustrato nella figura precedente. Come si può notare il parenchima semitrasparente lascia intravedere il dotto di Wirsung al suo interno: è possibile realizzare modelli con materiale a più elevata trasparenza, più costoso e non utilizzato in questa sede,

trattandosi di una prova di valutazione. I vasi peripancreatici, il dotto di Wirsung ed il tumore sono stampati nel medesimo colore, per i limiti tecnologici attuali già discussi. Come si nota dal dettaglio in figura 5.28, l'utilizzo di un solo colore per vasi e neoplasia limita la possibilità di discriminare con cura tra le due strutture. A questo proposito, una differente soluzione potrebbe essere data dalla stampa del modello in due colori, uno per il tumore e l'altro per tutte le restanti strutture. Il modello conferma, comunque, la sua caratteristica di aderenza alla realtà operatoria, superiore a qualsiasi altra visualizzazione, inclusi i modelli 3D virtuali. La possibilità di toccare con mano il modello dello specifico paziente che si troverà di fronte in sala operatoria, permette al chirurgo di identificare al meglio le problematiche connesse alla localizzazione del tumore ed ai suoi rapporti con le strutture adiacenti. Questi modelli, non da ultimo, possono rivestire un importante ruolo nella formazione dei chirurghi, presentando la realtà operatoria anche tramite modelli *patient specific*.

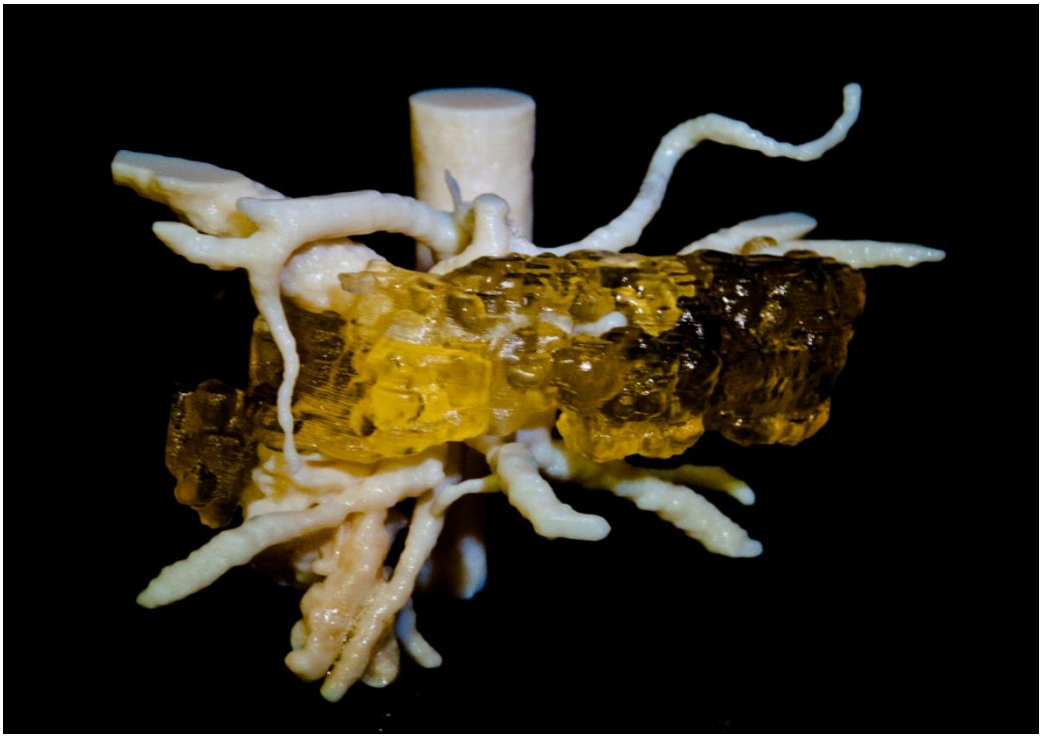

Figura 5.27: Immagine del modello fisico del pancreas. Da notare: il parenchima realizzato in materiale semitrasparente, rende visibile il dotto di Wirsung all'interno.

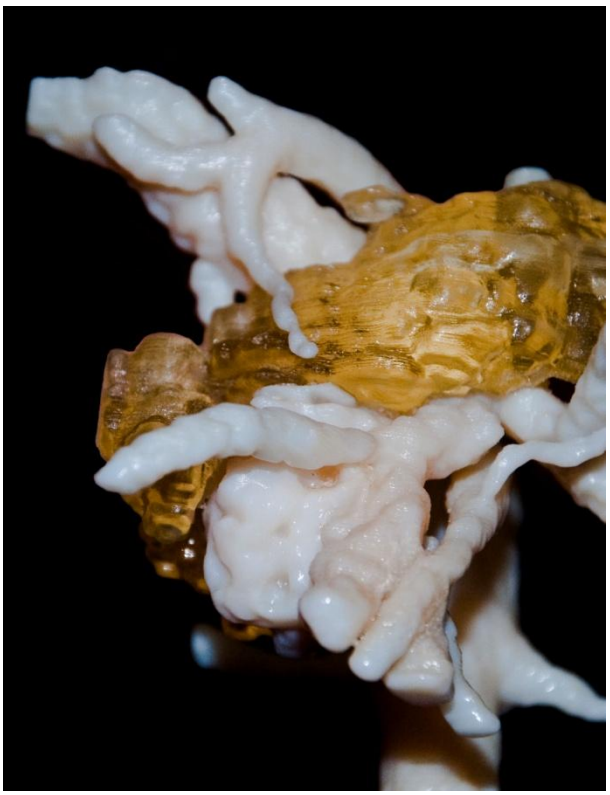

Figura 5.28: Dettaglio del modello fisico: si evidenzia il tumore che entra in contatto con la vena mesenterica superiore.

Capitolo 6
Conclusioni e sviluppi futuri

Il presente lavoro ha introdotto la possibilità di ottenere una ricostruzione 3D del parenchima pancreatico con una discriminazione semiautomatica tra tessuto sano e tumorale. Il lavoro si inserisce in un contesto più ampio di modellizzazione 3D, ponendosi come continuazione naturale della pipeline di segmentazione ("Endocas Segmentation Pipeline") sviluppata presso il laboratorio "Endocas" di Pisa.

Il tool sviluppato è stato applicato ad una casistica relativa ad adenocarcinoma duttale con insorgenza alla testa del pancreas, caratterizzato da diversi gradi di infiltrazione verso la vena mesenterica superiore. Sulla base di quanto sviluppato ed esposto, il presente lavoro si può configurare come un ulteriore passo verso l'introduzione dei modelli tridimensionali nella pianificazione preoperatoria: esso è pensato per fornire uno strumento che richieda una limitata e semplice interazione con l'utente, e che fornisca, in tempi ridotti, un modello che racchiuda in sé tutte le informazioni sulla situazione clinica, presentandole in una forma di più immediata comprensione. L'elaborazione con il presente tool può essere effettuata partendo da una ricostruzione dell'addome realizzata con la pipeline di "Endocas": per la realizzazione di un modello addominale, è stimato un tempo variabile tra i 50 e i 100 minuti, comprensivo della segmentazione manuale della neoplasia [56]. Queste tempistiche, in linea con il tempo dedicato dal radiologo alla diagnosi di patologie tumorali, possono essere notevolmente ridotte con l'introduzione della segmentazione semiautomatica della neoplasia, che richiede 4-5 minuti di tempo. Un'ulteriore riduzione in termini di tempo, si potrebbe

ottenere da una maggiore integrazione tra il codice sviluppato da “Endocas” ed il codice Matlab del presente lavoro, oltre che dall’uso di più potenti strumenti di elaborazione.

Come già accennato nella trattazione, il lavoro si apre a diverse possibilità di sviluppo. La logica *fuzzy*, sulla quale si basa l’algoritmo di discriminazione, si presta ampiamente all’inserimento di regole di valutazione che ricalchino da vicino i processi mentali svolti dal radiologo nell’analisi delle immagini MDCT. Uno degli sviluppi più interessanti, è la realizzazione di un sistema in grado di fornire una stima del grado di infiltrazione vascolare, sulla base di regole tratte dall’esperienza del radiologo stesso. Un discorso analogo può essere fatto anche per l’infiltrazione del tessuto retroperitoneale o della lamina retroportale, anche se, in questo caso, appare più difficile identificare regole che teorizzino la valutazione di questo aspetto.

Meno vicino all’inserimento nella pratica clinica, è l’uso di modelli fisici realizzati con stampanti 3D, i cui costi sono attualmente piuttosto proibitivi. Il rapido sviluppo che ha caratterizzato questa tecnologia e l’incremento del suo utilizzo negli ambiti più disparati, si pensa porterà ad una possibile riduzione dei costi, sia delle stampanti stesse, sia dei modelli prodotti.

Bibliografia

[1] Schianchi S., "*Anatomia e fisiologia della ghiandola pancreatica", Atti del Corso "La Nutrizione Clinica nelle Patologie Pancreatiche non Neoplastiche"*

[2] http://www.treccani.it/enciclopedia/pancreas , [Data di accesso: 8/8/2011]

[3] http://medicinasalute.com/curare/fisiologia-e-anatomia/pancreas-la-posizione-anatomica-del , [Data di accesso: 8/8/2011]

[4] Bowen R., *Gross and Microscopic Anatomy of the Pancreas*, Colorado State University, Disponibile su: http://www.vivo.colostate.edu/hbooks/pathphys/digestion/pancreas/anatomy.html [Data di accesso: 8/8/2011]

[5] Rossanese A., *"Anatomia e fisiologia del pancreas esocrino"*, in Crepaldi G., Baritussio A. , *Trattato di medicina interna*, Cap. 270, volume III, Ed. Piccin, 2002.

[6] http://www.medicitalia.it/minforma/Oncologia-medica/445/Le-neoplasie-del-pancreas-fattori-di-rischio-diagnosi-e-trattamento , [Data di accesso: 8/8/2011]

[7] Stranding S., *Anatomia del gray. Le basi anatomiche per la pratica clinica*, Ed. Elsevier, 2009

[8] Balboni V., *Glossario di anatomia umana, con nozioni di fisiologia*, Ed. Alpha Test, 2001

[9] Colucci G., Falconi M., *"Tumori del pancreas esocrino"*, in Lopez M., *"Oncologia medica pratica"*, Ed. Universo srl, 2005

[10] Netter F. H. , *"Atlante di anatomia umana"*, Ed. Elsevier Masson, 2007

[11] Shaib Y.H. et al., *"The epidemiology of pancreatic cancer in the United States: changes below the surface"*, Alimentary Pharmacology and Therapeutics 24, 87–94.

[12] Jemal A., Siegel R., Xu J., Ward E., *"Cancer statistics, 2010"*, CA CANCER J CLIN 2010;60:277–300.

[13] Pezzilli R., Ceciliato R., Campana D., Barakat B., Tomassetti P., Gullo L., Corinaldesi R., *"Il carcinoma del pancreas: epidemiologia"*, Bollettino AISP, Vol. 1, N. 1, Settembre 2004.

[14] Worthington T.R., Williamson R.C.N., *"The Continuing Challenge of Exocrine Pancreatic Cancer "*, COMP THER. 1999; 25(6/7): 360-365.

[15] ISTAT: *Cause di morte anno 1996*, 2000.

[16] Bonadonna G., Robustelli Della Cuna G., Valagussa P., *"Medicina Oncologica"*, Ed. Elsevier srl, 2007.

[17] Willett C.G., Daly W.J., Warshaw A.L. , "*CA 19-9 is an index of response to neoadjunctive chemoradiation therapy in pancreatic cancer*". Am J Surg 172 (4): 350-2, 1996

[18] Agresti M., *"Tumori del pancreas"*, Disponibile su: http://www.sunhope.it/Tumori%20del%20pancreas%20endocrini.pdf , [Data di accesso: 10/08/2011]

[19] http://www.pancreaspadova.org/patologie.php , [Data di accesso: 10/08/2011]

[20] Lanza G., *"Istopatologia dei tumori.Testo-atlante"*, Ed. Piccin, 1980.

[21] http://www.tumorepancreas.it/neoplasie.html , [Data di accesso: 10/08/2011]

[22] http://web.unife.it/didattica/radiologia/cate_file/slide0013_image021.gif , [Data di accesso: 10/08/2011]

[23] http://www.chirurgiadelfegato.it/pancreas.html , [Data di accesso: 10/08/2011]

[24] Klöppel G., Solcia E., Longnecker D. et al., *"Histological typing of tumours of the exocrine pancreas"*, Berlin, Springer-Verlag, 1996.

[25] Liberati A. M., Gunnellini M., Di Loreto V., *"Neoplasie del pancreas"*, Disponibile su: http://www.med.unipg.it/ccl/Materiale%20Didattico/Oncologia/Oncologia.html , [Data di accesso: 10/08/2011]

[26] Ministero della Salute, *"Basi scientifiche per linee guida. Tumori delpancreas:anatomia patologica"*, Disponibile su:

http://www.iss.it/lgac/docu/cont.php?id=172&lang=1&tipo=32 , [Data di accesso: 12/08/2011]

[27] Barkin J. S., Goldstein J. A., *"Diagnostic and therapeutic approach to pancreatic cancer"*, Biomed & Pharmacother 2000 : 54 : 400-9.

[28] Naccarato R., Meggiato T., Del Favero G., *"Le neoplasie del pancreas esocrino"*, in Crepaldi G., Baritussio A. , *Trattato di medicina interna*, Cap. 272, volume III, Ed. Piccin, 2002.

[29] Nicoletti R., *"Approccio alla diagnostica per immagini nel carcinoma del pancreas"* , Bollettino AISP, Vol. 2, N. 1, Marzo 2005.

[30]http://www.ausl.fo.it/Informazioni/DipartimentiAziendali/DipartimentodiChirurgiaGenerale/UOChirurgiaGeneraleGastroenterologica/ChirurgiaEpatobiliopancreatica/Pancreas/tabid/1249/Default.aspx , [Data di accesso: 20/08/2011]

[31] http://www.radrounds.com/photo/peCTt-cancer-pancreas-with?context=latest, [Data di accesso: 14/08/2011]

[32] Graziani R., *"Pancreas e milza"*, Disponibile su: http://www.ricercheradiologiche.it/CD/2005-2/RELA_15.HTM , [Data di accesso: 14/08/2011]

[33] Prokop M., Galanski M., *"Tomografia Computerizzata. Spirale e multistrato"*, Ed. Elsevier srl, 2006.

[34] Smith S. L., Rajan P. S., *"Imaging of pancreatic adenocarcinoma with emphasis on multidetector CT"*, Clinical Radiology (2004) 59, 26-38.

[35] Prokesch R. W. et al., *"Local Staging of Pancreatic Carcinoma with Multi–Detector Row CT: Use of Curved Planar Reformations-Initial Experience"*, Radiology 2002; 225:759 -765.

[36] FleCTher J.G., Wiersema M.J., Farrell M. A. et al., *"Pancreatic malignancy: value of arterial, pancreatic, and hepatic phase imaging with multi-detector row"*, (2003) C. Radiology 229:81–90.

[37] Gusmini S. et al., *"Arterial vs pancreatic phase: which is the best choice in the evaluation of pancreatic endocrine tumours with multidetector computed tomography (MDCT)?"*, Radiol med (2007) 112: 999–1012.

[38] UICC, International Union Against Cancer, *"TNM Classification of Malignant Tumours"*, Seventh Edition.

[39] Isaji S., Kawarada Y., Uemoto S., *"General rules for the study of pancreatic cancer by Japan Pancreas Society (5th edition)"*, Kantansui vol.48; no.1; page.97-104(2004).

[40] Isaji S. et al., *"Classification of Pancreatic Cancer: Comparison of Japanese and UICC Classification"*, Pancreas 28(3): 231-234, April 2004.

[41] Tsunoda T., *"UICC and Japanese stage classification for carcinoma of the pancreas"*, International Journal of Gastrointestinal Cancer (1991), Volume 8, Number 3, 205-214.

[42] Lu D. S. K., Reber H. A. et al., *"Local staging of pancreatic cancer : criteria for unresectability of major vessels as revealed by pancreatic-phase, thin section helical CT."* AJR, vol. 168, pp. 1439-1443, 1997.

[43] O'Malley M. E. et al., *"Adenocarcinoma of the Head of the Pancreas: Determination of Surgical Unresectability with Thin-Section Pancreatic-Phase Helical CT"*, AJR 1999;173:1513-1518.

[44] Ministero della Salute, *"Basi scientifiche per linee guida. Tumori del pancreas:Tomografia computerizzata (CT) e risonanza magnetica (RM)"*, Disponibile su: http://www.iss.it/lgac/docu/cont.php?id=176&lang=1&tipo=32 , [Data di accesso: 20/08/2011]

[45] Ministero della Salute, *"Basi scientifiche per linee guida. Tumori del pancreas:Chirurgia resettiva"*, Disponibile su: http://www.iss.it/lgac/docu/cont.php?id=181&lang=1&tipo=32 , [Data di accesso: 20/08/2011]

[46] http://www.centropancreatico.com/terapie.html , [Data di accesso: 20/08/2011]

[47]http://www.gehealthcare.com/usen/mr/products/hdxt_15t/cardiac_img_gal.html , [Data di accesso: 20/08/2011]

[48] http://lmchuCThion.wordpress.com/2010/11/ , [Data di accesso: 20/08/2011]

[49] http://www.taolab.it/algorithms/image-analysis/image-analysis.htm , [Data di accesso: 20/08/2011]

[50] Raut S., Raghuvanshi M., Dharaskar R., Raut A., *"Image Segmentation – A State-Of-Art Survey for Prediction"*, ICACC '09 Proceedings of the 2009 International Conference on Advanced Computer Control, 420-424.

[51] Gonzales R. C., Woods R. E., Eddins S. L., "*Digital Image processing using Matlab*", Pearson Prentice Hall, 2004.

[52] http://www.clarontech.com/algorithmics_gallery.php , [Data di accesso: 20/08/2011]

[53] http://www.slicer.org , [Data di accesso: 21/08/2011]

[54] http://www.analyzedirect.com , [Data di accesso: 21/08/2011]

[55] http://www.itksnap.org/pmwiki/pmwiki.php , [Data di accesso: 21/08/2011]

[56] Carbone M., *"Segmentazione di Immagini MDCT per la Pianificazione di Interventi di Chirurgia Pancreatica tramite Visualizzazione 3D"*, Tesi di laurea specialistica, 2009.

[57] Ferrari V., *" Improving daily clinical practice with abdominal patient specific 3D models",*ph.D Thesis, 2009.

[58] Yushkevich P. A. et al., *"User-guided 3D active contour segmentation of anatomical structures: Significantly improved efficiency and reliability"*, Neuroimage. 2006 Jul 1; 31(3):1116-28.

[59] Shimizu A et al., *" Pancreas segmentation in three phase abdominal CT volume data"*, Int J CARS (2008) 3 (Suppl 1):S188–S198.

[60] Shimizu A et al., *" Patient specific atlas-guided pancreas segmentation from three-dimensional contrast-enhanced computed tomography"*, Int J CARS (2009) 4 (Suppl 1): S29–S53.

[61] Shimizu A et al., "*Automated pancreas segmentation from three-dimensional contrast-enhanced computed tomography*", Int J CARS (2010) 5: 85–98.

[62] Kallergi M., Hersh M. R., Manohar A., *"Automatic Segmentation of Pancreatic Tumors in Computed Tomography"* in Suri J. S. et al., *"Handbook of Biomedical Image Analysis: volume II Segmentation Models"*, Springer, 2005.

[63] Baek S. Y., *"Two-Dimensional Multiplanar and Three-Dimensional Volume-Rendered Vascular CT in Pancreatic Carcinoma"*, *AJR* 2001; 176:1467-1473.

[64] http://www.mathworks.com/matlabcentral/fileexchange/8797 , [Data di accesso: 24/08/2011]

[65] http://nifti.nimh.nih.gov/nifti-1/ , [Data di accesso: 24/08/2011]

[66] Tan P., Steinbach M., Kumar V., *"Introduction to data mining"*, Pearson Addison Wesley, 2006.

[67] J. C. Dunn J. C., *"A Fuzzy Relative of the ISODATA Process and Its Use in Detecting Compact Well-Separated* Clusters*"*, Journal of Cybernetics (1973) 3: 32-57.

[68] Bezdek J. C., "*Pattern Recognition with Fuzzy Objective Function Algoritms"*, Plenum Press (1981), New York.

[69] http://home.dei.polimi.it/matteucc/Clustering/tutorial_html/cmeans.html , [Data di accesso: 24/08/2011]

[70] Sutton M. A., Bezdek J. C., Cahoon T. C., *"Image Segmentation by Fuzzy* Cluster*ing: Methods and Issues"*, in Bankman I. N., *"Handbook of medical imaging. Processing and analysis"*, Academic Press, 2000.

[71] J.-S. Roger Jang J.-S. R., Gulley N., "*Fuzzy Logic* Tool*box User's Guide*", The MathWorks.

[72] Ramat S., *"Fuzzy Logic"*, slide del corso di Sistemi Biomimetici, 2009/2010.

[73] *"Z Corporation 3D Printing White Paper"*. Disponibile su: http://www.zcorp.com/documents/108_3D%20Printing%20White%20Paper%20FINAL.pdf , [Data di accesso: 28/08/2011]

[74] http://www.cmf.it/proto_macchine_zcorp_come.htm , [Data di accesso: 28/08/2011]

[75] http://www.zcorp.com/en/Press-Room/Z-Corporation-Unveils-Best-in-Class-Color-3D-Printer-for-Demandi/news.aspx , [Data di accesso: 28/08/2011]

[76] http://www.3diemme.it/ , [Data di accesso: 28/08/2011]

[77] http://www.objet.com/ , [Data di accesso: 1/09/2011]

[78] http://www.leone.it/ , [Data di accesso: 28/08/2011]

Appendici

Appendice A: Le tecniche di segmentazione dell'immagine

Appendice B: Il formato NIfTI

Appendice A

Le tecniche di segmentazione dell'immagine

L'obiettivo della segmentazione di un'immagine è il suo partizionamento in regioni omogenee rispetto ad una o più caratteristiche. In ambito medico, la segmentazione è sfruttata in diversi campi applicativi quali l'estrazione di specifiche caratteristiche dall'immagine, la differenziazione le varie regioni anatomiche o l'evidenziamento di lesioni o tumori in alcuni distretti dell'organismo. [1] L'obiettivo è ottenere un'immagine semplificata rispetto a quella di partenza, e che sia in grado di evidenziare le caratteristiche di interesse. In letteratura si trovano molte tecniche di segmentazione, anche se nessuna è in grado di soddisfare proprietà globali, fatto che costituisce tutt'oggi una sfida della ricerca in questo settore. [2] La scelta della tecnica va, pertanto, effettuata di volta in volta sulla base delle specifiche del problema. Le tecniche di segmentazione possono essere in vario modo a seconda delle caratteristiche prese in considerazione. Possiamo, ad esempio, classificare tra tecniche [1]:

- Manuali, semiautomatiche e automatiche
- *Pixel-based* (metodi locali) e *region-based* (metodi globali)
- A delineazione manuale, di basso livello e *model-based*
- Classiche, statistiche, *fuzzy* e basate su reti neurali

Per dare un'idea del panorama delle tecniche più utilizzate, ci basiamo sulla distinzione proposta in [2]. Essa suddivide le tecniche in cinque categorie, di seguito descritte.

1) Tecniche *threshold-based*

Queste tecniche sono tipicamente utilizzate per la segmentazione di immagini in toni di grigio. L'immagine di partenza f(x,y) è divisa in due parti: *foreground*,

che contiene l'oggetto di interesse e *background*, che contiene tutto il resto. La soglia di *threshold* T è scelta valutando la distribuzione dei livelli di grigio nell'immagine. In base a T si divide l'immagine come segue.

$$\begin{cases} if\ f(x,y) > T, & (x,y) \text{ è } un\ pixel\ del\ foreground \\ if\ f(x,y) \leq T, & (x,y) \text{ è } un\ pixel\ del\ background \end{cases} \qquad (a.1)$$

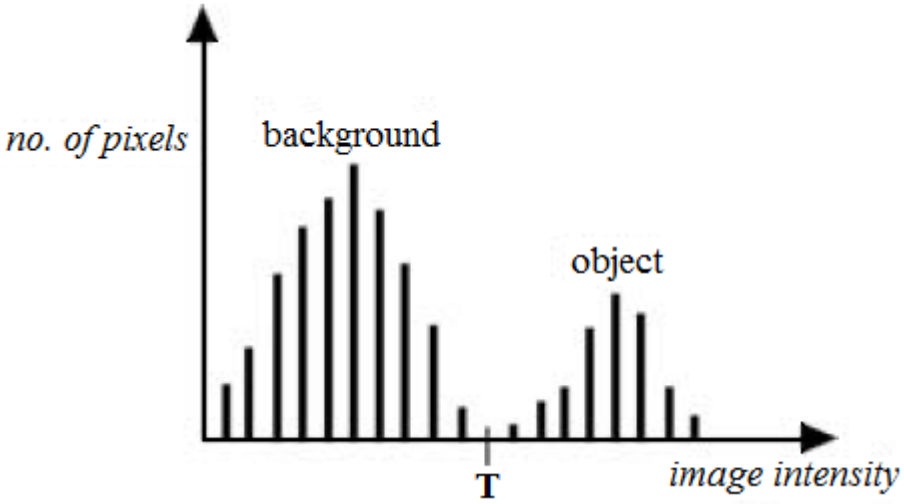

Figura a.1: Esempio di istogramma bimodale con indicazione della soglia T. [1]

2) Tecniche *histogram-based*

Queste tecniche si basano sull'analisi dell'istogramma dell'immagine, per valutarne la morfologia. Sulla base di picchi e valli si formano più o meno cluster in cui dividere l'immagine. Per le immagini RGB si utilizza l'istogramma in combinazione con soglie di *threshold*: ogni pixel è caratterizzato da 3 valori RGB, perciò l'istogramma risultante è in 3 dimensioni. Si formano k cluster e l'immagine può essere segmentata assegnando un particolare valore ai pixel più simili al cluster che contiene l'oggetto di interesse.

3) Tecniche di *edge-detection*

Queste tecniche si basano sulla detezione di discontinuità nell'immagine, in termini di livelli di grigio, utilizzando le derivate di primo e secondo ordine. In

un'immagine, definiamo come "contorno" un insieme di pixel con livelli di grigio simili, compresi tra pixel adiacenti rispetto cui si differenziano, e che possono essere identificati stimando il gradiente di intensità. Si possono definire due tipi di contorni: *intensity edge*, derivanti da bruschi cambiamenti nel profilo di intensità dell'immagine, e *texture edge*, ovvero contorni che delimitano regioni con le stesse caratteristiche di luminosità. Gli algoritmi di *edge-detection* richiedono una fase di *post-processing* che permetta di unire i pixel identificati in un contorno completo. I più famosi algoritmi appartenenti a questa categoria sono quelli di Sobel, Prewitt e Roberts, che si differenziano sulla base dell'approssimazione delle derivate, l'algoritmo di Canny che si basa sulla ricerca del massimo locale del gradiente usando la derivata del filtro Gaussiano.

4) Tecniche *region-based*

Queste tecniche comprendono due tipologie di procedure dette rispettivamente *region growing* è *region splitting-merging*. La prima raggruppa i pixel in regioni omogenee, sulla base di criteri predefiniti, a partire da uno o più *seed point*, ovvero punti selezionati all'interno della regione d'interesse: i pixel adiacenti sono inseriti nel gruppo inizialmente identificato dal *seed* solo se hanno caratteristiche sufficientemente simili a quelle del *seed* stesso. La procedura di *region splitting-merging* prevede di dividere l'immagine in un numero arbitrario di regioni disgiunte, che vengono iterativamente divise o unite per soddisfare determinati prerequisiti.

5)Tecniche basate sulla trasformazione Watershed

Queste tecniche considerano l'immagine gradiente dell'originale come una superficie topografica, in cui i pixel con toni più chiari rappresentano i rilievi ed i pixel più scuri le valli. Sulla base di questa interpretazione dell'immagine, si possono identificare degli "spartiacque", ovvero i confini tra due bacini di raccolta adiacenti. I pixel con i valori del gradiente maggiori (GMIs),

corrispondono alle linee “spartiacque”, mentre tutti i pixel all’interno di uno stesso “spartiacque” appartengono alla stessa regione, caratterizzata da un comune bacino di raccolta, il minimo locale di intensità (LMI). Questo algoritmo tipicamente comporta l’identificazione di un numero eccessivo di regioni, a causa del rumore e di irregolarità nel gradiente: questo inconveniente può essere risolto con l’uso di marker, ovvero pixel a cui sono assegnate label differenti e da cui far partire l’algoritmo. I marker possono essere inseriti da un operatore o da una procedura automatica, che tenga conto delle informazioni a priori sul problema.

6) Tecniche di *graph partitioning*

Questo metodo prevede di modellizzare l’immagine da segmentare come un grafo pesato non orientato, in cui ogni pixel rappresenta un nodo ed i contorni sono rappresentati dalla connessione tra una coppia di pixel adiacenti. Il peso di ogni contorno è determinato dalla somiglianza tra i due pixel da esso connessi. La segmentazione si effettua rimuovendo le connessioni tra i pixel, con l’obiettivo di minimizzare i pesi di quelle rimosse. Consideriamo $G = (V, E)$ il grafo non orientato, composto dai vertici $V_i \in V$ e dalle connessioni $(V_i, V_j) \in E$, che rappresentano i contorni interni all’immagine, a ciascuno dei quali è assegnato un peso $w(V_i, V_j)$. La segmentazione S rappresenta il partizionamento di V in regioni $C \in S$, ciascuna delle quali corrisponde ad una regione connessa nel grafo $G' = (V, E')$, dove $E' \subseteq E$.

[1][2]

[1] Rogowska J., *“Overview and Fundamentals of Medical Image Segmentation”*, in Bankman I. N., *“Handbook of medical imaging. Processing and analysis”*, Academic Press, 2000.

[2] Raut S., Raghuvanshi M., Dharaskar R., Raut A., *“Image Segmentation – A State-Of-Art Survey for Prediction”*, ICACC '09 Proceedings of the 2009 International Conference on Advanced Computer Control, 420-424.

Appendice B

Il formato NIfTI

Il formato NIfTI (Neuroimaging Informatics Technology Initiative) è stato introdotto con lo scopo di sviluppare un unico formato per l'*imaging* neurologico che permettesse di rendere compatibili i risultati dei vari ricercatori in questo settore dell'*image analysis*. Molti, infatti, sono gli sforzi in campo di ricerca sullo sviluppo di tool per l'elaborazione di immagini neurologiche, in particolare per le immagini ottenute da indagini con risonanza magnetica funzionale (fMRI). Spesso, però, le soluzioni sviluppate non sono utilizzabili a livello generale, per le differenti assunzioni dei vari algoritmi sull'orientamento delle immagini e sui sistemi di riferimento. Lo standard NIfTI è stato proprio introdotto per sopperire a questa mancanza. Il formato è stato sviluppato partendo dallo standard Analyze 7.5, che organizza le informazioni in due file separati, con lo stesso nome, ma con differenti estensioni [1]:

- Un "image file" (.img), in cui sono salvati i pixel delle immagini, in uno dei vari formati disponibili.
- Un "header file" (.hdr), che descrive le dimensioni dei pixel e la storia dei dati acquisiti. La struttura che contiene l'*header* si compone di tre parti:
    - "header_key", che descrive l'*header* attraverso informazioni come la dimensione in byte del suo contenuto.
    - "image_dimension", che descrive l'organizzazione e le dimensioni dell'immagine.
    - "data_history", opzionale, che contiene la storia dei dati.

L'*header* di questo formato è molto flessibile e può agevolmente essere esteso con l'aggiunta di nuovi tipi di dati definiti dall'utente. Lo standard NIfTI è stato

sviluppato proprio sfruttando gli “spazi vuoti” del formato Analyze 7.5, utilizzati per l’aggiunta di nuove caratteristiche. Dopo le ultime modifiche apportate nel 2005, il formato è stato rinominato NIfTI-1.1. Con questo formato è possibile salvare non solo immagini, ma dati con significati diversi, come valori statistici, vettori, matrici, label o mesh. Il salvataggio può essere effettuato utilizzando un solo file (.nii), o una coppia di file (.img/.hdr), come nel caso del formato Analyze 7.5, rispetto al quale è totalmente compatibile. Il formato prevede un campo preimpostato, detto intent_code, il cui valore consente di discriminare senza ambiguità tra i diversi tipi di dati salvati: permette di specificare il significato da dare ad ogni elemento. Si distinguono tre categorie principali di tipi di dati: “dataset”, per il salvataggio di immagini, “statistics”, per salvare dati quali i risultati di test statistici o i valori di una distribuzione e “other”, che comprende gli altri tipi di dati prima citati (vettori, matrici, label, etc). Lo schema di base della struttura del formato è presentato di seguito.

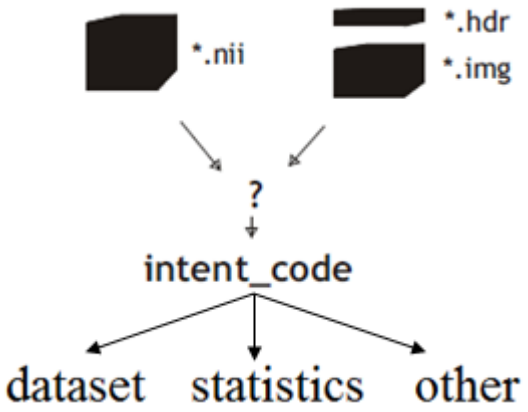

Figura b.1: Schema della struttura di base del formato NIfTI. [2]

Nel caso del salvataggio delle label di segmentazione dal software ITK-Snap, l’intent_code è settato a 0, che indica l’utilizzo del formato per contenere immagini. Le label di segmentazione, ricordiamo, non sono altro che immagini in cui ogni pixel assume il valore della label assegnata al corrispondente pixel dell’immagine originale. Nelle specifiche del formato NIfTI è presente anche un intent_code per il salvataggio delle label, che in questo caso, però, non è

utilizzato: il settaggio dell'intent_code per questo scopo, permette di interpretare il valore contenuto in ogni pixel come indice della label corrispondente, contenuta in un apposito file ausiliario ("aux_file"). L'*header* di un file in formato NIfTI è caratterizzato da numerosi campi: i più importanti, e qui esposti, sono sicuramente quelli relativi alle informazioni sull'orientamento delle immagini. Il formato NIfTI si basa su due sistemi di coordinate, che permettono di preservare le informazioni su:

- Il sistema di coordinate usato dallo scanner durante l'acquisizione delle immagini, indicato come "$qform$".
- La relazione con un sistema di coordinate standard, indicato come "$sform$".

In "$qform$", quindi, sono contenute le informazioni necessarie a mantenere l'allineamento delle immagini, conservando le informazioni volumetriche. Esso permette di eseguire una trasformazione rigida, che preserva il volume. Il campo "$sform$", invece, contiene le informazioni necessarie ad eseguire una trasformazione dal sistema di coordinate dell'immagine ad un sistema standard. Utilizzando entrambi i sistemi di coordinate è possibile mantenere l'immagine originale insieme alle informazioni su com'è stata acquisita ("$qform$") e su come si relaziona ad altre immagini in uno spazio standard ("$sform$"). Per ciascuno di questi sistemi di coordinate è importante indicare se l'orientamento è *right-handed* (destrorso) o *left-handed* (sinistrorso): l'orientamento deve necessariamente essere consistente tra i due sistemi di riferimento.

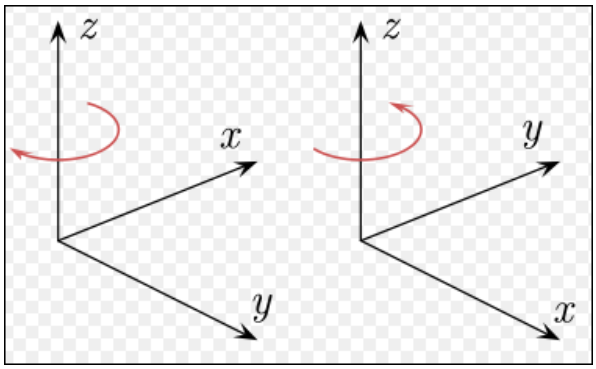

Figura b.2: Schema dei sistemi di coordinate *rigth-handed* e *left-handed*. Da notare: la rotazione positiva attorno ad un asse avviene in senso orario nel primo caso, antiorario nel secondo.[3]

A seconda delle informazioni disponibili, il formato NIfTI consente di mettere in relazione un set di indici (i,j,k) di un voxel alle sue coordinate spaziali (x,y,z), riferite al centro del voxel, attraverso tre diversi metodi.

1) Metodo 1 (indicato da $qform_code = 0$): è la trasformazione eseguita nei formati d'immagine Analyze 7.5, ed implementata al solo scopo di mantenere la compatibilità con questo formato. Esso, infatti, non contiene alcuna informazione sull'orientamento spaziale e si basa su una semplice operazione di *scaling*, riportata di seguito.

$$x = pixdim[1] * i \qquad (b.1)$$

$$y = pixdim[2] * j \qquad (b.2)$$

$$z = pixdim[3] * k \qquad (b.3)$$

dove $pixdim[n]$ è la grandezza del voxel lungo la dimensione n.

2) Metodo 2 (indicato da $qform_code > 0$): in questo caso le coordinate sono ottenute utilizzando le dimensioni del voxel ("$pixdim[n]$"), una matrice di rotazione ed uno shift ("$qoffset_*$"). Questo metodo ha lo scopo di eseguire una trasformazione nelle coordinate utilizzate dallo scanner durante l'acquisizione. E' anche utilizzato per ottenere coordinate "allineate", tipicamente risultato di una procedura di post-acquisizione in cui si effettua l'allineamento

delle immagini ad un sistema di riferimento standard (ad esempio di due acquisizioni dello stesso soggetto in due giorni differenti). La trasformazione che lega gli indici (i,j,k) alle coordinate (x,y,z) è la seguente.

$$\begin{bmatrix} x \\ y \\ z \end{bmatrix} = \begin{bmatrix} R_{11} & R_{12} & R_{13} \\ R_{21} & R_{22} & R_{23} \\ R_{31} & R_{32} & R_{33} \end{bmatrix} * \begin{bmatrix} pixdim[1] * i \\ pixdim[2] * j \\ qfac * pixdim[3] * k \end{bmatrix} + \begin{bmatrix} qoffset_x \\ qoffset_y \\ qoffset_z \end{bmatrix} \qquad (b.4)$$

Le informazioni sulla rotazione sono memorizzate utilizzando come unità i quaternioni, scelti proprio per la loro compattezza nel rappresentare rotazioni.Un quaternione è un oggetto matematico che contiene quattro numeri reali. Essi possono essere sommati e moltiplicati esattamente come i numeri reali e complessi, ma a differenza di questi, è fondamentale l'ordine in cui sono moltiplicati. Nella notazione di Hamilton, il quaternione è rappresentato dalla somma dei quattro numeri reali, moltiplicati per le basi **1**, **i**, **j**, **k**, come mostrato nell'esempio seguente.

$$q = a\mathbf{1} + b\boldsymbol{i} + c\boldsymbol{j} + d\boldsymbol{k} \qquad (b.5)$$

La somma di due quaternioni è effettuata componente per componente, mentre la moltiplicazione si basa sulle regole seguenti.

$$\mathbf{1} * X = X\,, \quad \forall X \qquad (b.6)$$

$$\boldsymbol{i} * \boldsymbol{j} = \boldsymbol{k} \qquad (b.7)$$

$$\boldsymbol{j} * \boldsymbol{i} = -\boldsymbol{k} \qquad (b.8)$$

$$\boldsymbol{j} * \boldsymbol{k} = \boldsymbol{i} \qquad (b.9)$$

$$\boldsymbol{k} * \boldsymbol{j} = -\boldsymbol{i} \qquad (b.10)$$

$$\boldsymbol{k} * \boldsymbol{i} = \boldsymbol{j} \qquad (b.11)$$

$$\boldsymbol{i} * \boldsymbol{k} = -\boldsymbol{j} \qquad (b.12)$$

$$\boldsymbol{i} * \boldsymbol{i} = -1 \qquad (b.13)$$

$$\boldsymbol{j} * \boldsymbol{j} = -1 \qquad (b.14)$$

$$\boldsymbol{k} * \boldsymbol{k} = -1 \qquad (b.15)$$

L'utilizzo di questa rappresentazione permette di risparmiare spazio nell'*header*, che ha un'estensione di 348 bytes. Per memorizzare una matrice di rotazione 3x3, occorre memorizzare 9 valori float, per uno spazio occupato di 36 bytes: l'uso dei quaternioni, invece, permette di memorizzare le informazioni necessarie alla costruzione della matrice di rotazione utilizzando 4 valori float, per un totale di 16 bytes.

Gli elementi del quaternione $[a, b, c, d]$ sono legati dalla relazione:

$$a * a + b * b + c * c + d * d = 1 \qquad (b.16)$$

I valori $[b, c, d]$sono contenuti nei campi $quatern_b$, $quatern_c$, $quatern_d$, mentre il valore a deve rispettare la condizione :

$$a = \sqrt{\big(1 - (b * b + c * c + d * d)\big)} \geq 0 \qquad (b.17)$$

La matrice di rotazione R che corrisponde ai quaternioni $[a, b, c, d]$ è:

$$R = \begin{bmatrix} a * a + b * b - c * c - d * d & 2 * b * c - 2 * a * d & 2 * b * d + 2 * a * c \\ 2 * b * c + 2 * a * d & a * a + c * c - b * b - d * d & 2 * c * d - 2 * a * b \\ 2 * b * d - 2 * a * c & 2 * c * d + 2 * a * b & a * a + d * d - c * c - b * b \end{bmatrix}$$
$$= \begin{bmatrix} R_{11} & R_{12} & R_{13} \\ R_{21} & R_{22} & R_{23} \\ R_{31} & R_{32} & R_{33} \end{bmatrix} \qquad (b.18)$$

Nel calcolo delle coordinate $[x, y, z]$ attraverso l'equazione b.4, si utilizza uno shift per ogni coordinata: questa informazione è contenuta nel campo $qoffset_*$, che è stato introdotto con lo scopo di agevolare la trasformazione delle immagini DICOM in NIfTI. L'attributo DICOM "Image Position (Patient)" contiene le coordinate (X_d, Y_d, Z_d) del centro del primo voxel. La relazione tra le coordinate DICOM (X_d, Y_d, Z_d) e le coordinate NIfTI (x, y, z) è la seguente.

$$X_d = -x \qquad (b.19)$$

$$Y_d = -y \qquad (b.20)$$

$$Z_d = z \qquad (b.21)$$

Dalle equazioni precedenti si evince che il sistema di riferimento DICOM è ottenuto ruotando di 180° rispetto all'asse z il sistema NIfTI. Se gli attributi DICOM relativi al centro del primo voxel sono salvati nelle variabili (p_x, p_y, p_z) allora i campi NIfTI contenenti gli shift lungo le tre coordinate saranno:

$$qoffset_x = -p_x \qquad (b.22)$$

$$qoffset_y = -p_y \qquad (b.23)$$

$$qoffset_z = p_z \qquad (b.24)$$

Perciò il centro del voxel (i, j, k) = (0,0,0) sarà:

$$(x, y, z) = (qoffset_x, qoffset_y, qoffset_z) \qquad (b.25)$$

Nell'equazione b.4 compare il fattore di *scaling* "$qfac$" che può assumere valori 1 o -1. Serve a rendere la matrice di rotazione sempre propria, ovvero con determinante uguale ad 1.

3) Metodo 3 (indicato da s$form_code > 0$): consente di effettuare la trasformazione degli indici (i, j, k) nelle coordinate (x, y, z) senza l'utilizzo delle dimensioni del voxel. Le coordinate risultanti sono ottenute come:

$$x = srow_x[0] * i + srow_x[1] * j + srow_x[2] * k + srow_x[3] \quad (b.26)$$

$$y = srow_y[0] * i + srow_y[1] * j + srow_y[2] * k + srow_y[3] \quad (b.27)$$

$$z = srow_z[0] * i + srow_z[1] * j + srow_z[2] * k + srow_z[3] \quad (b.28)$$

I vettori $srow_*$ sono contenuti nell'$header$.

Riassumendo le possibilità fornite da questo formato, possiamo evidenziare che:

- Il metodo 1 è stato introdotto con lo scopo di mantenere la compatibilità con i formati precedenti.
- Il metodo 2 è volto a fornire per ogni voxel una localizzazione in linea con quella originale determinata dallo scanner
- Il metodo 3 può essere utilizzato per ottenere la localizzazione di ogni voxel in uno spazio standard, indicato nel campo "s$form_code$".

Il metodo 2 ed il metodo 3 possono essere entrambi presenti.

[2]

[1] http://eeg.sourceforge.net/ANALYZE75.pdf , [Data di accesso: 24/08/2011]

[2] http://nifti.nimh.nih.gov/ , [Data di accesso: 24/08/2011]

[3] http://en.wikipedia.org/wiki/Cartesian_coordinate_system , [Data di accesso: 24/08/2011]

Desidero, innanzitutto, ringraziare il Prof. Auricchio ed il Prof. Pietrabissa per la costante attenzione rivolta al mio lavoro di tesi. Un ringraziamento al Dott. Vercelli, per la disponibilità nel fornire un supporto in campo radiologico e a Luca Piazza per il paziente lavoro di ricerca di materiale utile al mio lavoro. Grazie a Marina Carbone, per il prezioso aiuto nel fornirmi materiale e spiegazioni. Un ringraziamento anche all'Ing. Alessandro Motroni, di 3DIEMME, per la collaborazione nella realizzazione del modello fisico, ed all'azienda Leone Spa per la stampa del prodotto finale.